

საქართველოს სახელმწიფო სამედიცინო აკადემია

ხელნაწერის უფლებით

ოლეგ კვიციანი

მწვავე აპენდიციტის დიაგნოსტიკა და მკურნალობა  
ლაპაროსკოპული მეთოდით

მედიცინის მეცნიერებათა კანდიდატის სამეცნიერო  
ხარისხის მოსაპოვებლად წარმოდგენილი  
დისერტაცია

14.00.27. \_ ქირურგია

სამეცნიერო ხელმძღვანელი: გიორგი ფიფია  
მედიცინის მეცნიერებათა  
დოქტორი, პროფესორი

თბილისი, 2006

## შინაარსი

შესავალი.

თავი I. ლიტერატურის მიმოხილვა.

თავი II. მასალა და გამოკვლევის მეთოდები.

2.1 კვლინკური მასალის ზოგადი დახასიათება.

2.2 ოპერაციული მკურნალობის მეთოდები.

2.2.1 მწვავე აპენდიციტის დიაგნოსტიკა და მკურნალობა კლასიკური მეთოდით.

2.2.2 დიაგნოსტიკური ლაპაროსკოპიის და ლაპაროსკოპული აპენდექტომიის მეთოდის და ტექნიკა.

2.2.3 დიაგნოსტიკური ლაპაროსკოპია.

2.2.4. ლაპაროსკოპული აპენდექტომიის ეტაპები.

თავი III ლაპარასკოპული აპენდექტომიის ინტრა- და პოსტოპერაციული გართულებების მიზეზები და მათი პროფილაქტიკა.

3.1 ლაპაროსკოპული მიდგომის ეტაპი და მასთან დაკავშირებული გართულებები.

3.2 სპეციფიკური გართულებები.

3.2.1 საწყისი, საოპერაციო ველის მობილიზაციის ეტაპი.

3.2.2 ჭიანჭლის ჯორჯლის მობილიზაცია.

3.2.3 ჭიანჭლის მობილიზაცია.

3.2.4 მუცლის ღრუს სანაცია\_ასპირაცია.

3.2.5 ჭიანჭლის ევაკუაცია.

თავი IV გამოკვლევის შედეგები.

4.1 დიაგნოსტიკური ლაპაროსკოპიის შედეგები.

4.2 ლაპაროსკოპული აპენდექტომიის შედეგები.

4.3 აპენდიციტის კლასიკური მეთოდით დიაგნოსტიკის და მკურნალობის შედეგები.

თავი V შედეგების ანალიზი.

დასკვნები.

პრაქტიკული რეკომენდაციები.

ლიტერატურის სია.

### **შესავალი:**

ბოლო ათწლეულის მანძილზე ენდოვიდეოაპარატურის შექმნამ და ენდოვიდეოქირურგიის სწრაფმა განვითარებამ დიდი ბიძგი მისცა მცირეინვაზიური ოპერაციული მეთოდების ფართო გამოყენებას ურგენტულ ქირურგიაში.

#### **თემის აქტუალობა:**

მწვავე აპენდიციტის დიაგნოსტიკა და მკურნალობა, მიუხედავად ამ საკითხის მრავალმხრივი და საყოველთაო შესწავლისა, დღემდე რჩება ურგენტული ქირურგიის აქტუალურ პრობლემად. რაც განპირობებულია დაავადების გავრცელების სიხშირით, დიაგნოსტიკური შეცდომების და გაუმართლებელ ოპერაციათა მნიშვნელოვანი რაოდენობით.

მსოფლიო სამედიცინო ლიტერატურაში ფართოდ განიხილება ლაპაროსკოპული მეთოდით მწვავე აპენდიციტის დიაგნოსტიკის და მკურნალობის აქტუალობა. ამ პათოლოგიისადმი ქირურგთა შეუწელებელი ინტერესის მიზეზია დაავადების ატიპიურად მიმდინარე კლინიკური ფორმების სიხშირე და დიაგნოსტიკურ შეცდომებთან დაკავშირებული გართულებათა მძიმე კლინიკური მიმდინარეობა. ვიდეოენდოსკოპური ქირურგიის განვითარებამ, ურგენტულ ქირურგიაში დიაგნოსტიკური ლაპაროსკოპიის ფართოდ გამოყენებამ გაამარტივა და საიმედო გახადა პაციენტთა ზუსტი კლინიკური დიაგნოსტიკების შესაძლებლობა; მნიშვნელოვნად შეამცირა წინასაოპერაციო პერიოდის ხანგრძლივობა და პრაქტიკულად გამორიცხა გაუმართლებელი მუცელკვეთის წარმოება. ლაპაროსკოპული აპენდექტომიის გამოყენებამ მკვეთრად შეამცირა ოპერაციის შემდგომი ახლო თუ შორეული გართულებების სიხშირე და პაციენტთა სრული სამედიცინო-სოციალური რეაბილიტაციის ვადები.

განვითარებად ქვეყნებში უახლესი სამედიცინო ტექნოლოგიების დანერგვა-ათვისების და სათანადო კვალიფიკაციის სპეციალიტთა მომზადების პრობლემების დადებითად გადაწყვეტის შემთხვევაშიც, ხშირად ორგანიზაციული თუ სხვა სუბიექტურ ფაქტორთა ზეგავლენით, მუცლის ღრუს რიგი პათოლოგიების მკურნალობის აპრობირებული ენდოქირურგიული მეთოდები, მათ შორის ლაპაროსკოპული აპენდექტომია, გამოიყენება შეზღუდულად.

ყოველივე ზემოთქმულიდან გამომდინარე, დიაგნოსტიკური ლაპაროსკოპიის და ლაპაროსკოპული აპენდექტომიის დანერგვა, ოპერაციის შესრულების ტექნიკური და ტაქტიკური საკითხები, ოპერაციის თითოეულ ეტაპთან დაკავშირებული გართულებების პროფილაქტიკის გზების და საშუალებების შემუშავება ურგენტული ქირურგიის აქტუალურ პრობლემას წარმოადგენს.

**კვლევის მიზანი და ამოცანები.** შრომის მიზანია მწვავე აპენდიციტის დიაგნოსტიკური ლაპაროსკოპიის და ლაპაროსკოპული აპენდექტომიის წარმოების ჩვენება-უკუჩვენებების ალგორითმების შემუშავება; ოპერაციის თითოეული ეტაპის შესრულების ტაქტიკური და ტექნიკური ასპექტების ოპტიმიზაცია ოპერაციის შემდგომი უახლოესი და შორეული შედეგების გაუმჯობესების მიზნით.

აღნიშნული მიზნის მისაღწევად დაისახა შემდგომი კონკრეტული ამოცანები:

1. მწვავე აპენდიციტის საექვო დიაგნოზის შემთხვევაში, განისაზღვროს დიაგნოსტიკური ლაპაროსკოპიის ჩვენებები, კლინიკური პარამეტრების და ლაპაროსკოპული მონაცემების შეჯერებით შემუშავდეს ლაპაროსკოპული დიაგნოსტიკის ეტაპების თანმიმდევრობა და მკურნალობის შემდგომი ტაქტიკა.
2. შემუშავდეს ლაპაროსკოპული აპენდექტომიის წარმოების ჩვენება-უკუჩვენების ალგორითმი ზოგად კლინიკური და ლაპაროსკოპული მონაცემების შეჯერების საფუძველზე.
3. დაავადების კლინიკური ფორმის და დიაგნოსტიკური ლაპაროსკოპიის მონაცემთა საფუძველზე განისაზღვროს ოპერაციის მოცულობა და შესრულების ოპტიმალური მეთოდიკა.
4. შემუშავდეს ლაპაროსკოპული აპენდექტომიის პროცესში მოსალოდნელი თითოეული ეტაპისთვის დამახასიათებელი ინტრააბდომინური და პოსტოპერაციული გართულებების ერთიანი კლასიფიკაცია და დაისახოს მათი პროფილაქტიკის და მკურნალობის ოპტიმალური გზები.
5. გაკეთდეს მწვავე აპენდიციტის ღია და ლაპაროსკოპული მეთოდით მკურნალობის შედეგების შედარებითი ანალიზი.

**მეცნიერული სიახლე:**

1. მოწოდებულია ლაპაროსკოპული აპენდექტომიის ჩატარების ჩვენება – უკუჩვენებებათა ალგორითმი.
2. დაავადების კლინიკური ფორმის მიხედვით განისაზღვრა ქირურგიული ჩარევის ზუსტი მოცულობა და ოპერაციის თითოეული ეტაპის შესრულების ოპტიმალური მეთოდიკა.
3. შემუშავდა ლაპაროსკოპული აპენდექტომიისთვის დამახასიათებელი გართულებების ერთიანი კლასიფიკაცია და დაისახა მათი პროფილაქტიკის და მკურნალობის გზები.
4. შემუშავდა და დაინერგა პირველი ტროაკარის ჩადგმის ორიგინალური მეთოდიკა ლაპაროლიფტინგის გამოყენებით.

5. შემუშავდა და დაინერგა ჭიანჭლის ჯორჯლის და ტაკვის ლიგირების ორგინალური მეთოდისა.

6. მოწოდებულია კლასიკური და ლაპაროსკოპული აპენდექტომიის შემდგომი ინტრააბდომინური შეხორცებების კლასიფიკაცია, დაფუძნებული შეხორცებითი პროცესის ხასიათზე და მის ლოკალიზაციაზე

**პრაქტიკული დირეზიონები:**

შემუშავდა პრაქტიკული რეკომენდაციები, რომლებიც საექვო ან დადასტურებული აპენდიციტის კლინიკური ფორმის, პაციენტის სქესის, ასაკის, თანმხლები დაავადებების და სხვა ფაქტორების გათვალისწინებით განსაზღვრავენ ყოველ კონკრეტულ შემთხვევაში დიაგნოსტიკური ლაპაროსკოპიის და ლაპაროსკოპული აპენდექტომიის შესრულების მიზანშეწონილობას, ოპერაციის მისაღებ მეთოდისა და მის სავარაუდო მოცულობას. კლინიკური გამოკვლევების საფუძველზე შესწავლილია დიაგნოსტიკური ლაპაროსკოპიის და ლაპაროსკოპული აპენდექტომიის ინტრა და პოსტოპერაციული, აგრეთვე შორეული გართულებების სიხშირის დამოკიდებულება აპენდიციტის კლინიკურ ფორმასთან და ოპერაციის თითოეული ეტაპის სრულყოფილად შესრულების ასპექტებთან.

ჩვენ მიერ მოწოდებული დიაგნოსტიკური ლაპაროსკოპიის და ლაპაროსკოპული აპენდექტომიის ეტაპებისთვის დამახასიათებელი გართულებების ერთიანი კლასიფიკაცია და პროფილაქტიკის მეთოდები საგრძნობლად შეუწყობს ხელს ინტრა და პოსტოპერაციული გართულებების რიცხვის მკვეთრ შემცირებას, პაციენტის უმოკლეს ვადაში სრულ სამედიცინო-სოციალურ რეაბილიტაციას და მკურნალობის თვითღირებულების შემცირებას; აგრეთვე, ისეთი შორეული გართულებების საიმედო პროფილაქტიკას, როგორცაა პოსტოპერაციული თიაქარი და ნაწლავთა შეხორცებითი დაავადება.

**დასაცავად გამოტანილი ძირითადი დეზიონები:**

1. პირველი ტროაკარის ჩადგმის და პნევმოპერიტონეუმის შექმნის მოწოდებული მეთოდისა მინიმუმამდე ამცირებს ღრუ ორგანოების და მაგისტრალური სისხლძარღვების დაზიანების რისკს და პროცედურის ხანგრძლივობას.

2.ლაპაროსკოპული აპენდექტომიის ინტრა\_ და პოსტოპერაციულ გართულებათა მოწოდებული ერთიანი კლასიფიკაცია და მასზე დაფუძნებული ქირურგიული ტაქტიკისა და ტექნიკური ასპექტების მკაცრი დაცვა ოპერაციის თითოეულ ეტაპზე, საშუალებას იძლევა შესრულდეს უსაფრთხო აპენდექტომია, უახლოესი და შორეული გართულებების შესაძლო განვითარების მცირე რისკის ფონზე.

3.ნაშრომში წარმოდგენილი ლიგირების მეთოდიკა პრაქტიკულად მანუალური კვანძვის ტოლფასია და წარმოადგენს აპენდიქსის ჯორჯალთან და ტაკვთან ასოცირებული სიცოცხლისათვის საშიშ გართულებათა პროფილაქტიკის საიმედო საშუალებას. მწვავე აპენდიციტის მკურნალობის ტრადიციული და ლაპაროსკოპული მეთოდების შედეგების შედარებითი ანალიზი წარმოაჩინა ამ უკანასნელის უპირატესობას.

#### **დანერგვა:**

დისერტაციის ძირითადი შედეგები დანერგილია ქ. თბილისის მერიის შ.პ.ს. აკადემიკოს ზ. ცხაკაიას სახელობის თორაკოაბდომინურ კლინიკაში. გამოკვლევის მასალები და შედეგები გამოიყენება საქართველოს სახელმწიფო სამედიცინო აკადემიის თორაკოაბდომინური ქირურგიული კათედრის სასწავლო პროცესში ექიმთა ლაპაროსკოპიულ ქირურგიაში კვალიფიკაციის ამაღლების ციკლის დროს.

#### **შრომის აპრობაცია:**

დისერტაციის მასალები მოხსენებულია:

- თბილისის ქირურგიული საზოგადოების სხდომაზე (11 მარტი 2005 წP).
- შ.პ.ს. აკადემიკოს ზ. ცხაკაიას სახელობის თორაკოაბდომინურ კლინიკის და საქართველოს სახელმწიფო სამედიცინო აკადემიის თორაკოაბდომინური ქირურგიული კათედრის თანამშრომელთა გაერთიანებულ სხდომაზე (8 თებერვალი, 2005წ).

#### **პუბლიკაციები:**

დისერტაციის თემაზე გამოქვეყნებულია 4 სამეცნიერო ნაბეჭდი შრომა.

#### **დისერტაციის მოცულობა და სტრუქტურა:**

დისერტაცია წარმოდგენილია 117 გვერდზე, შედგება შესავლისა და შემდეგი თავებისგან:

თავი I. – ლიტერატურული მიმოხილვა.

თავი II. – მასალა და გამოკვლევის მეთოდები.

თავი III. – დიაგნოსტიკური ლაპაროსკოპიის და ლაპაროსკოპული აპენდექტომიის ინტრაოპერაციული და პოსტოპერაციული გართულებების მიზეზები და მათი პროფილაქტიკა.

თავი IV. P\_ გამოკვლევის შედეგები,

თავი V. – გამოკვლევის შედეგების შედარებითი ანალიზი.

ასევე, დასკვნებისგან, პრაქტიკული რეკომენდაციებისა და გამოყენებული ლიტერატურის სიისგან, ეს უკანასკნელი შეიცავს 180 დასახელებას.

ტექსტი თანდართულია 13 სურათის, 7 ცხრილის, 8 დიაგრამის და 9 ნახატით.

### I თავი

#### აპენდიციტის დიაგნოსტიკა და მკურნალობა

#### ლაპაროსკოპული მეთოდით

#### L(ლიტერატურული მიმოხილვა)

უძველესი ისტორიული ცნობები ჭიისებრი დანამატის ზოგადი ანატომიური აგებულების შესახებ ძველეგვიპტურ იეროგლიფებსა და კრიპტოგრამებშია გადმოცემული. Celsii და Areti თავიანთ შრომებში აღწერდნენ დაავადებას, რომელიც შეესაბამება ჩვენთვის ცნობილ მწვავე აპენდიციტის კლინიკურ სურათს [2, მ.ი. როსტოვცევი, 1902]. ჭია ნაწლავის პირველი ცნობილი ნახატები შესრულებულია ლეონარდო და ვინჩის მიერ 1492 წელს. მოგვიანებით 1543 წელს Vezalii გვაწვდის აპენდიქსის აღწერილობას შრომაში “De Humani Corporis Fabrica” [2, 107.]. 1827 წელს F. Melier-ი გამოთქვამდა მოსაზრებას, რომ მარჯვენა თემოს ფოსოში წარმოქმნილი და მიმდინარე ჩირქოვანი პროცესების მიზეზი აპენდიქსი უნდა ყოფილიყო, თუმცა ამ თეორიას ბევრი მოწინააღმდეგე გამოეხმაურა Goldbeck-ი 1830წ –ს და Dapuytren –ი 1833წ-ს. უფრო მოგვიანებით რუსეთშიც ჩნდება პირველი შრომები აღნიშნული პათოლოგიის შესახებ [107]. *Платонов П.С* 1853 წელს აქვეყნებს თავის სადისერტაციო შრომას სათაურით “De abscessu iliace vero seu abscesso peritiphilitico”. საეთაშორისო სახელწოდება

“აპენდიციტი” და “აპენდექტომია” მსოფლიო სამედიცინო საზოგადოებში 1890 წლიდან შემოვიდა, როდესაც პერიტიფლიტის საკითხის შესასწავლად გამოყოფილმა ამერიკელ ჟირურგთა სპეციალურმა კომისიამ Reginald Fitz -ის მიერ 1886 წელს შემოთავაზებული ტერმინები დაამტკიცა[2, 107.].

პირველი აპენდექტომია შესრულებული იყო ლონდონელი ქირურგის Klaudius Amiandom-ის მიერ 1735 წელს. 1884 წელს Mohomed \_მა წარმატებით ამოკვეთა რეტროცეკალური მდებარეობის ჭიანჭლავი. 1985 წელს McBurney \_ ის მიერ მარჯვენა თემოს ფოსოს არეში ირიბი განაკვეთით შესრულებული ლაპაროტომიის და აპენდექტომიის, აპენდექტომიის ჩატარების აღნიშნული მეთოდი საუკუნის მანძილზე ოქროს სტანდარტად იწოდებოდა. თვითონ განაკვეთიც McBurney \_ ის სახელწოდებით არის ცნობილი. XIX საუკუნის ბოლოდან აპენდექტომია ლაპაროტომიული მიდგომით სტანდარტული ოპერაცია გახდა უმეტეს სამედიცინო დაწესებულებებისთვის [2, 107].

XX საუკუნის დასაწყისისთვის მწვავე აპენდიციტით დაავადებულთა ლეტალობა 50% -ს აღწევდა [1, 2]. დღევანდელ დღეს დიაგნოსტიკის, ქირურგიული ტაქტიკის და ტექნიკის, გაუტკივარების მეთოდების, კარდიოპულმონალური დაელექტროლიტური ბალანსის მონიტორინგის მკვეთრმა გაუმჯობესებამ ეს მაჩვენებელი მკვეთრად შეამცირა და დაიყვანა 0,5 – 1 %-მდე. ლეტალობის ეს მაჩვენებელი ძირითადად მოდის მცირეწლოვან და ხანდაზმულ ასაკის ავადმყოფების ხარჯზე, აგრეთვე თანმხვედრი დაავადებების გამწვავების ფონზე. [12, 13, 49.].

მწვავე აპენდიციტის ეფექტური მკურნალობის ძირითად პრინციპად, ობიექტური და დროული დიაგნოსტიკა არის მიჩნეული. ჭიანჭლავის მწვავე ანთების ტიპიურად მიმდინარეობის დროს მისი ამოცნობა დიდ სირთულეს არ წარმოადგენს და შესაბამისად დიაგნოსტიკური შეცდომებიც ძალზე იშვიათია. სამაგიეროდ აპენდიქსის ატიპიური მდებარეობის და მწვავე ანთების ატიპიურად მიმდინარეობისას დიაგნოზის სწორი და დროული დასმა გამოცდილი ქირურგებისთვისაც მეტად გამწველებულია და შესაბამისად მატულობს დიაგნოსტიკური შეცდომებიც. არასწორად დასმული დიაგნოზის გამო ხშირად იკვედება “უდანაშაულო” ჭიანჭლავი. ი. ჯანელიძის კლინიკაში არასაჭირო აპენდექტომიების რიცხვი 2,5% -ს აღწევდა, მაგრამ აქვე უნდა აღვნიშნოთ, რომ როგორც ი.

ჯანელიძე ამტკიცებს, მსგავსი დიაგნოსტიკური შეცდომა გაცილებით მეტია, ვიდრე ამაზე იწერება. ბევრ შემთხვევაში დიაგნოზი ისმება ოპერაციის მიმდინარეობის დროს და შემდგომ იწერება ისტორიაში[1]. *Котлобовский В.И* მონაცემებით დიაგნოსტიკური შეცდომები სტაციონარში აღწევდა 3 დან 15%-მდე, ხოლო ჰოსპიტალიზაციამდე ეტაპზე შეცდომების მაჩვენებლები გაცილებით მეტია და 70%-ს აღწევს[20, 21]. *Кудински Ю.Г* 1981 წლის გამოკვლევებმა აჩვენა რომ მწვავე აპენდიციტის დიაგნოზით ნაოპერაციევ 51,7% ავადმყოფთან ჰისტომორფოლოგიურმა გამოკვლევამ არ დაადასტურა აპენდიქსის ანთებადი ცვლილებები. ანალოგიური მონაცემებია მოცემული *Сиченко И.П.* (1973წ.) და *Фомин А.И.* გამოკვლევებში[17, 16.]. ყოველივე ეს ადასტურებს პათოლოგიის ჰიპერდიაგნოსტიკას და არასაჭირო ოპერაციების საკმაოდ მაღალ რიცხვს. რითის შესაბამისად იზრდება აპენდექტომიის შემდგომი ახლო და შორეული გართულებების მაჩვენებლები. ამავე დროს ხაზგასასმელია, რო ჰიპოდიაგნოსტიკას და არადროულ დიაგნოზს ხშირად მივყავართ დაგვიანებულ ოპერაციულ მკურნალობამდე და შესაბამისად მძიმე პოსტოპერაციულ გართულებებამდე [1, 42, ]. ზოგიერთი ავტორის აზრით არასაჭირო აპენდექტომიების რიცხვი დაახლოებით 15- დან 30%-მდე მერყეობს [43], ხშირად გაუმართლებელი აპენდექტომიები გამოწვეულია ქრონიქული კოლიტის ფონზე, მუცლის ღრუში პერიოდულად არსებული ტკივილების ფონზე [5], ხოლო, რეპროდუქციული ასაკის ქალებში ეს მაჩვენებელი გაცილებით მაღალია და 40-50%-ს აღწევს. იმ კლინიკებშიც კი სადაც დიაგნოსტიკისთვის გამოიყენება ულტრაბგერითი და კომპიუტერულ ტომოგრაფიული გამოკვლევები, რომელთა მარალ დიაგნოსტიკურ ღირებულებას მრავალი ავტორი ადასტურებს, არასაჭირო აპენდექტომიათა რიცხვი 8-12% ქვემოთ არ დასულა [161, 162, 164, 179.]. არასაჭირო ოპერაციათა მაღალი მაჩვენებელი განპირობებულია აქტიური ქირურგიული ტაქტიკით გაურკვეველ და საეჭვო აპენდიციტის დიაგნოზებისას. აქტიური ქირურგიული ტაქტიკა განპირობებულია იმით, რომ ჭიანჭლის პერფორაციის სიხშირე პირდაპირპროპორციულად არის დამოკიდებული დაავადების დაწყებიდან გასულ დროზე, ბავშვებში და ხანდაზმულ ასაკში აპენდიქსის პერფორაცია ვითარდება უფრო ხშირად და სწრაფად. პერფორაცილი

აპენდიციტის დროს, როგორც უკვე მძიმე გართულების, მატულობს პოსტოპერაციული გართულებების და ლეტალობის მაჩვენებლები [1, 2, 30, 49, 111].

მწვავე აპენდიციტის და საერთოდ, მუცლის ღრუს საექვო პათოლოგიების დროს დიაგნოსტიკური ლაპოროსკოპიის მაღალი ღირებულება დღევანდელ მედიცინაში სადავო არ არის. მისი ძირითადი უპირატესობები დიაგნოზის 95-98% სიზუსტით ვერიფიკაციაში, აგრეთვე არასაჭირო ოპერაციების რიცხვის და ოპერაციული აგრესიის მნიშვნელოვნად შემცირებაში მდგომარეობს. ზოგიერთ ავტორთა მონაცემით დიაგნოსტიკური ლაპოროსკოპიის გამოყენებით საექვო აპენდიციტის დიაგნოზით ჰოსპიტალიზირებულ ავადმყოფთა რაოდენობის 55 \_65% \_ში დადასტურდა კლინიკური დიაგნოზი. ხოლო, საშუალოდ 35 \_ 45% -ში არ დადუსტურდა ან გამოვლინდა სხვა პათოლოგია. დიაგნოსტიკური შეცდომები და არაინფორმატიულობა აღწევს 1-2%-ს [22, 32, 57, 130].

მრავალ ავტორთა აზრით, ქალთა რეპროდუქციულ ასაკში გინეკოლოგიური პათოლოგიების გამო გატარებულ აპენდექტომიათა რიცხვი საშუალოდ 10-20%-ს აღწევს, რის გამოც ხშირად საჭირო ხდება ოპერაციული ჭრილობის გაფართოება, ან შულაპაროტომიაზე გადასვლა [25, 41, 72, 95]. ბავშვთა ასაკში საკმაოდ ხშირია ნაწლავური ინფექციების, ან მუცლის ღრუს დაუდგენელი ეტიოლოგიის ტკივილების დროს შესრულებული აპენდექტომიები. არასაჭირო ოპერაციების რიცხვის შემცირება თავისთავად ამცირებს ისეთი შორეული გართულებების რისკს, როგორცაა პოსტოპერაციული ვენტრალური თიაქრები, შეხორცებითი დაავადება და სტრანგულაციური გაუვალობა [19, 23, 24, 26, 27, 28, 33, 36, 37, 45].

დიაგნოსტიკური ლაპოროსკოპიის მაღალეფექტურობას აღნიშნავენ ორსულთა საექვო მწვავე აპენდიციტის დროს, ჭიანწლავს გადიდებული საშვილოსნოს ზეწოლით მიგრაციის ფონზე, რეტროცეკალური მდებარეობის დროს. ამ შემთხვევებში გართულებულია დროული დიფერენციალური დიაგნოზის გატარება (შარდის გამომყოფი სისტემის პათოლოგიები, სამეანო გართულებები) ტრადიციული მეთოდებით, რაც დაგვიანებული ქირურგიული ჩარევის მიზეზი ხდება და დიდ საფრთხეს უქმნის ნაყოფის და ორსულის სიცოცხლეს [29, 39, 59, 168, 166.].

ენდოსკოპიური აპარატურის განვითარებამ დიდი ბიძგი მისცა ენდოვიდეოქირურგიის განვითარებას. პრინციპულად ახალი ტექნოლოგიების შექმნამ (ელექტო-ოპტიკური სისტემები, სამჩიპიანი ვიდეოკამერები), მუცლის ღრუს ხარისხიანი ვიზუალიზაციის და ვიდეოგამოსახულების მიღებამ შეასაძლებელი გახდა ლაპაროსკოპული მეთოდის დახვეწა და მისი ფართოდ დანერგვა კლინიკურ ქირურგიაში [178, 127, 132, 85.].

ლაპარასკოპული აპენდექტომიის ისტორიას საფუძველი დაედო 1977 წელს, როდესაც *H. De Kok*-მა პირველად შეასრულა ლაპაროსკოპულად ასისტირებული აპენდექტომია [57]. სრულად ლაპაროსკოპული აპენდექტომია პირველად შეასრულა K. Semm - მა 1983 წელს, რომელმაც გინეკოლოგიური ოპერაციის მსვლელობისას ამოკვეთა არაანთებადი ჭიანჭლავი, ტაკვის ქისისებრი ნაკერით ბრმანაწლავის კედელში ჩაბრუნებით [61, 62.]. შემდგომ წლებში *J.S. Fleming*-ი 1985 წ-ს და *T. Wilsoni* 1986 წელს აქვეყნებენ ცნობებს მწვავე აპენდიციტის გამო ლაპაროსკოპული ასისტირებით შესრულებულ აპენდექტომიაზე [52, 59.].

პირველი პუბლიკაცია ჭიანჭლავის ლაპაროსკოპულად ამოკვეთის შესახებ გამოქვეყნდა 1987 წელს *J.H. Schreiber*-ის მიერ. პუბლიკაციაში გაშუქებული იყო 70 ქალზე შესრულებული აპენდექტომია, მათ შორის 7 შესრულდა მწვავე აპენდიციტის გამო. აღწერილი იყო ერთი გართულება: ბრმა ნაწლავის პერფორაცია თერმოკაუტერით მისი დამწვრობის გამო, აპენდიქსის ტაკვის წინასწარ დადებულ ლიგატურასთან ახლოს კოაგულაციის დროს. ამ გართულების ლიკვიდაციისთვის საჭირო გახდა მუცელკვეთის გატარება და პერფორირებული ნაწლავის კედლის გაკერვა [65].

ავტორთა ნაწილი უპირატესობას ანიჭებდა ექსტრაპერიტონიალურ ლაპარასკოპულ აპენდექტომიას ან ვიდეოასისტირებულ აპენდექტომიას [133, 134, 137, 138.]. ექსტრაპერიტონიალური აპენდექტომიის ლაპაროსკოპულად შესრულებისას ჯორჯლის მობილიზაციას აწარმოებდნენ ინტრააბდომინურად, ბი ან მონოპოლარული კოაგულაციის გამოყენებით. შემდგომ მარჯვენა თემოს ფოსოში ჩადგმული 12 მმ-იანი ტროაკარის ან იმავე არეში შესრულებული მცირე განაკვეთით ახდენდნენ აპენდიქსის მუცლის ღრუს გარეთ გამოტანას და მის დამუშავებას, ტაკვის ქისისებრ ნაკერით ბრმა

ნაწლავის კედელში ჩაბრუნებით. ოპერაციის ამ მეთოდის გამოყენების ძირითადი მიზეზი ჭიანწლავის ტაკვის საიმედოდ დამუშავება და გართულებების თავიდან აცილება სახელდება [57, 133, 134, 137, 138].

1990 წელს *F. Gotz* -ის მიერ გამოქვეყნებული იყო 388 ლაპაროსკოპიული აპენდექტომიის შედეგები [55, 56]. ჰისტოლოგიური გამოკვლევით მხოლოდ 74% დადასტურდა ჭიანწლავის მწვავე ანთებადი ცვლილებები. ხუთ ავადმყოფს აღნიშნებოდა პერფორაციული აპენდიციტი. 12 შემთხვევაში დასჭირდათ ღია ოპერაციაზე კონვერსია. ყველა კონვერსია აღინიშნა პირველ 50 ოპერაციის მსვლელობისას, და გამოწვეული იყო არასაკმარისი გამოცდილებით და ლაპაროსკოპულ-ქირურგიული ტექნიკა-ჩვევებით, რომელიც აუცილებელი იყო ისეთი გართულებების კორექტირებისთვის როგორცაა სისხლდენა აპენდიქსის ჯორჯლიდან, შეხორცებების არსებობა, აპენდიქსის ატიპიური მდებარეობა. ავტორები აღწერენ ტაკვის ერთ უკმარისობას, როგორც რედერის მარყუჟის მოძრობის შედაგად. რეკომენდაციის სახით აღნიშნავენ, რომ ტაკვის მოკვეთა და ლორწოვანის კოაგულაციით დამუშავება უნდა მოხდეს აპენდიქსის ფუძეზე დადებული მარყუჟიდან 6-7 მმ-ით დისტალურად [55, 177, 140.]. *K. Semm*-ისგან განსხვავებით, რომელიც ტაკვის ქისისებრ ნაკერში ჩაბრუნებას აუცილებლად თვლიდა [59, 60.]. *F. Gotz*-ი და თანაავტორები ტაკვის ლიგირებით და ელექტროკოაგულაციით შემოიფარგლებოდნენ, ხაზს უსვამდნენ რა ამ მეთოდის აბსოლიტურ უსაფრთხოებას, აგრეთვე ეფუძვნებოდნენ *A.P. Sinba* -ს (1997წ) და *L. Engstrom, G. Fenyo* -ს (1985წ) შრომებს, რომლებიც ტაკვის ლიგირების და ინვაგინაციის მეთოდებს შორის არსებით განსხვავებას არ აღნიშნავდნენ [75, 76.]. მსგავს დასკვნებს აქვეყნებენ *McKernan B.J. et al.* (1984წ.) [67, 68.] და *Quilic Ph. J. et al.* (1988წ.) [74, 77.]. პოსტოპერაციულ პერიოდში ორ შემთხვევაში გამოვლინდა მუცლის ღრუს აბსცესი, რამაც ლაპარატომული ჩარევა მოითხოვა. ნაოპერაციევი ქრილობის სერიოზული გართულება არცერთ ავადმყოფთან არ დაფიქსირებულა. მხოლოდ 14 მათგანთან დაფიქსირდა უმნიშვნელო ომფალიტი, რასაც საწოლდღეების მომატება არ გამოუწვევია. ავტორები ასკვნიან, რომ ლაპაროსკოპიული აპენდექტომია მწვავე აპენდიციტის მკურნალობის უსაფრთხო და ეფექტური მეთოდია, რომლის დანერგვა და ათვისება ზოგადქირურგიულ

კლინიკაში დიდ სირთულეს არ წარმოადგენს, ასევე მოკლე პოსტოპერაციული ჰოსპიტალიზაციის პერიოდის გამო გარკვეულ წილად ეკონომიური მეთოდი.

*Y. Nowzaradan*-ი 1991 წელს აქვეყნებს 43 ავადმყოფთან საექმო აპენდიციტის დიაგნოზით წარმოებული ლაპოროსკოპულ მეთოდით მკურნალობის შედეგებს. რომელთაგან 31 –ს დაუდასტურდა მწვავე პათოლოგიის დიაგნოზი. ლაპოროსკოპული აპენდექტომია შესრულდა 28 ავადმყოფთან, ხოლო 3 პაციენტთან გატარებული იყო ტრადიციული აპენდექტომია პერფორაციული აპენდიციტის გამო. 7 ავადმყოფს აპენდექტომია ჩაუტარდა შეუცვლელი აპენდიქსის გამო. დანარჩენ 5 ავადმყოფს აღნიშნა გინეკოლოგიური პათოლოგიები და შესაბამისად ჩაუტარდათ გინეკოლოგიური ოპერაციები. არცერთ ლაპოროსკოპულად ნაოპერაციევ ავადმყოფთან პოსტოპერაციული გართულება არ დაფიქსირებულა. ინტრაოპერაციული გართულებიდან აღნიშნავდნენ ტროაკალურ სისხლდენას, რომლის კუპირებაც Foley-ის კათეტერის გაბერილი ბალონის კომპრესიით მოახერხეს. ავტორთა აზრით ლაპოროსკოპული აპენდექტომია ტრადიციულთან შედარებით ხასიათდება პოსტოპერაციული ტკივილის ნაკლები ინტენსიობით, გართულებების შედარებით მცირე რიცხვით, მუცლის ღრუში პოსტოპერაციული შეხორცებების განვითარების ნაკლები რისკით, თვალსაჩინო კოსმეტიკური ეფექტით, პოსტოპერაციული ჰოსპიტალიზაციის და სრული მედიკო-სოციალური რეაბილიტაციის გაცილებით ნაკლები ხანგრძლივობით [68, 69, 70,].

იმავე წლის ივლისში *W.B. Saye* აქვეყნებს მონაცემებს 109 ლაპოროსკოპულად შესრულებული აპენდექტომიის შესახებ. მის მასალაში 85% აპენდექტომია შესრულდა როგორც სიმულტანური ოპერაცია გინეკოლოგიური პათოლოგიის ნკურნალობის დროს, მხოლოდ ავადმყოფების 15%-ში შესრულდა ლაპოროსკოპული აპენდექტომია ჭიანჭლავის მწვავე ანთების გამო. ავტორის მონაცემებით, სიმულტანური ოპერაციების შედეგად საწოდლებების საშუალო მაჩვენებელი იყო 1 დღე, მწვავე აპენდიციტის გამო ოპერირებული ავადმყოფთა კი 1,5 დღე. აქვე აღნიშნავენ ლაპოროსკოპული მეთოდის ეფექტურობას მუცლის ღრუს სანაციის დადრენირების შესასრულებლად [64, 66,].

აღნიშნულ და მომდევნო წლებში მნიშვნელოვნად მატულობს პუბლიკაციები წარმატებულად შესრულებული ლაპოროსკოპული აპენდექტომიების შესახებ. ავტორთა

დაკვირვებები ძირითადად დაფუძნებულია საკუთარ გამოცდილებაზე, მაგრამ აქვე აღსანიშნავია, რომ პუბლიკაციათა უმეტესობაში აღწერილია მხოლოდ ტექნიკური აპექტები და განხილულია ინტრა და პოსტ ოპერაციული გართულებები [63, 71, 78, 80].

ერთერთი პირველი რანდომიზირებული ანალიზი, რომელშიც მოცემულია ლაპროსკოპული და ტრადიციული მეთოდით შესრულებული აპენდექტომიების შედარებითი ანალიზი, გამოქვეყნდა 1993 წელს *J.E. Sosa*-ს მიერ. მის ნაშრომში აღწერილია და შედარებულია 41 ლაპროსკოპული და ამდენივე ტრადიციული აპენდექტომია. შედეგების ანალიზით არსებით განსხვავებას ინტრა და პოსტოპერაციულ გართულებებში ავტორები არ აღნიშნავენ. ლაპროსკოპული მეთოდის უპირატესობად მიიჩნევენ შედარებით ხანმოკლე პოსტოპერაციული ჰოსპიტალიზაციის პერიოდს [53]. 1995-1996 წლებიდან, გამოცდილების დაგროვების ფონზე ქვეყნდება მრავალი პუბლიკაცია სადაც მოყვანილია რანდომიზირებული და არარანდომიზირებული, რეტროსპექტული და პროსპექტული შედარებითი ანალიზი ტრადიციულ და ლაპროსკოპულ აპენდექტომიებს შორის. ავტორთა უმეტესობას შედარების კრიტერიუმებად მოყვანილი ყავთ ოპერაციის ხანგრძლივობა, ინტრა და პოსტოპერაციული გართულებები, საწოლდღეები, სრული მედიკო-სოციალური რეაბილიტაციის პერიოდი. აქვე აღსანიშნავია, რომ გამოკვლევათა უმეტესობაში აღწერილია შეუცვლელი აპენდიქსის ამოკვეთის მრავალი შემთხვევა. აგრეთვე არ არი გათვალისწინებული პოსტოპერაციული შორეული შედეგები. მიუხედავად ამისა ავტორთა უმრავლესობა აღიარებს ლაპროსკოპული მეთოდის აშკარა უპირატესობას ტრადიციულთან [51, 58, 60, 63, 166, 167, 169].

ბოლო წლებში გამოქვეყნებულ შრომებში მრავალი ავტორი განსაკუთრებულ მნიშვნელობას ანიჭებს დიაგნოსტიკურ ლაპროსკოპიის გამოყენებას დიაგნოზის ზუსტი ვერიფიკაციისთვის და ამის ფონზე არასაჭირო აპენდექტომიების თავიდან აცილებაზე. *F. Gotz*-ის 1993 წელს გამოქვეყნებულ 997 ლაპროსკოპულ აპენდექტომიების შედეგებით ამოკვეთილი “უდანაშაულო” აპენდიქსის რაოდენობამ 12-14% -ს მიაღწია. რაც მიუთითებს იმაზე რომ ავტორებს არ გამოუყენებიათ დიაგნოსტიკური ლაპროსკოპიის უნაიკალური შესაძლებლობები გაუმართლებელი ოპერაციების თავიდან ასაცილებლად. თუ ტრადიციული აპენდექტომიების დროს მსგავსი მიდგომა შეიძლება გამართლებულად

ჩაითვალოს, ლაპოროსკოპიული მეთოდის გამოყენებისას, მრავალ ავტორთა აზრით, შეუცვლელი ჭიანჭლავის ამოკვეთა არასწორი ტაქტიკაა, მითუმეტეს ბავშვთა ასაკში [109, 110, 112, 113, 173].

**B. Grunevald**-მა წარმოადგინა დიაგნოსტიკური ლაპოროსკოპიით შეუცვლელი ჭიანჭლავის აღმოჩენის შემდგომი ქირურგიული ტაქტიკის ალგორითმი: 1) თუ ჭიანჭლავის ანთებადი ნიშნები არ არის გამოხატული, მაგრამ აბდომინური ტკივილის სინდრომის მიზეზი დადგენილი ვერიქნა, უნდა შესრულდეს ლაპოროსკოპული აპენდექტომია. 2) თუ შეუცვლელი ჭიანჭლავის ფონზე დადასტურდა მცირე მენჯის ღრუს ორგანოთა პათოლოგია (საკვერცხეების კისტა, საშვილოსნოს და დანამატების ანთება, კრონის დაავადება), უნდა შესრულდეს ლაპოროსკოპული აპენდექტომია, შემდგომი დიფერენციალური დიაგნოსტიკის გასამარტივებლად და მწვავე აპენდიციტის შესაძლო განვითარების თავიდან ასაცილებლად. 3) თუ შეუცვლელი აპენდიქსის ფონზე დიაგნოსტირდა პათოლოგიები რომლებიც მოითხოვენ ღია ქირურგიულ ჩარევას (მეკელის დივერტიკულის პერფორაცია, ნაწლავთა ჯორჯლის მწვავე იშემია, გასტროდუოდენალური წყლულის პერფორაცია), ამ დროს აპენდექტომია არ უნდა გატარდეს [126].

ჩვენი აზრით ზემოთ აღნიშნული ალგორითმი ვერ ასახავს სწორ ქირურგიულ ტაქტიკას დიაგნოსტიკური ლაპოროსკოპიით აღმოჩენილი შეუცვლელი ჭიანჭლავის შემთხვევაში. მრავალი ავტორი დიდ ყურადღებას უთმობენ ჭიანჭლავის მაკროსკოპულ ცვლილებებს და აგრეთვე ლაპოროსკოპულ სიმპტომატიკას. ჭიანჭლავის ანთების ლაპოროსკოპული სიმპტომატიკაში ვიზუალური მაკროსკოპიული ცვლილებების განსაზღვრის გარდა მოიაზრება აპენდიქსის ღრმა შრეების ანტებითი ცვლილებების განსაზღვრა: რიგიდულობის, აპდაქტილური პალპაციის დროს დანამატის კედელზე ცვლილებების შეფასება (მრავლობითი სუბსეროზული წვრილი სისხლჩაქცევები). ავტორთა აზრით, რასაც ჩვენც ვეთანხმებით, თუ ლაპოროსკოპული დიაგნოსტიკით არ დასტურდება ჭიანჭლავის მწვავე ანთება, აპენდექტომია არ უნდა გატარდეს და დანამატი შენარჩუნებული უნდა იქნეს, რომლის როლს, საჭმლის მონელების და იმუნური სისტემის ფორმირებაში, რიგი ავტორები ადასტურებენ [31, 38, 39, 44, 89]. *Кригер А.Г.* და

თანაავტორთა მონაცემებით საექვო აპენდიციტის დიაგნოზით მოთავსებულ 336 ავადმყოფთან დიაგნოსტიკური ლაპროსკოპიით 204 (60,7%) შემთხვევაში ჭიანჭლავის მწვავე ანთება გამოირიცხა დაშესაბამისად აპენდექტომია არ გატარებულა, 104 (30,35%) შემთხვევაში დადასტურდა სხვა პათოლოგია, და 104 (30,35%) შემთხვევაში მწვავე პათოლოგია გამოირიცხა. 5 (0,01%) ავადმყოფთან გატარებული განმეორებითი ლაპროსკოპიით მხოლოდ 1 ავადმყოფთან დადასტურდა ფლეგმონოზური აპენდიციტის დიაგნოზი [35, 40]. *Ворисв А.Е.б Левин Л.В.* და თანაავტორთა მონაცემებით მწვავე აპენდიციტის წინასაოპერაციო დიაგნოზით 2165 ავადმყოფზე ჩატარებული დიაგნოსტიკური ლაპროსკოპიით ჭიანჭლავის მწვავე ანთება არ დადასტურდა 936 (43,2%) შემთხვევაში და შესაბამისად თავიდან იქნა არასაჭირო აპენდექტომია [18].

ზოგიერთი ავტორის შეხედულებით, ჭიანჭლავის როგორც პირველადი, ისე მეორეად კატარული ცვლილებებისას აპენდექტომია არ უნდა გატარდეს. მკურნალობის ტაქტიკა მიმართული უნდა იყოს ორგანოს შენარჩუნებისკენ, მითუმეტეს კატარული ცვლილებებისას შესრულებული აპენდექტომიებისას, ინტრა და პოსტოპერაციული გართულებების რაოდენობა არ განსხვავდება დესტრუქციული ცვლილებებისას შესრულებული ოპერაციების გართულებათა მაჩვენებლებისგან, ხშირად აღემატება კიდევ 1,8-2,5 ჯერ.

რაც შეეხება ლაპროსკოპიული აპენდექტომიის მეთოდიკას, იგი დღევანდელ დღეს წარმატებით გამოიყენება მსოფლიოს მრავალ კლინიკაში. მეთოდის განვითარების პროცესში ქირურგთა ძალისხმევა მიმართული იყო შეემუშავებინათ უსფრთხო და მარტივი ოპერაციული ტექნიკის შესაქმნელად და დასახვეწად. Semm-ის მიერ გამოყენებული იყო ტაკვის ქისისებრ ნაკერში ჩაყურსვა და ჯორჯლის კერვითი ლიგირება, რაც შედარებით რთულ ლაპროსკოპულ ტექნიკად ითვლება. მეთოდის გამარტივების მიზნით, *H. Gangal* და *M. Gangal*-მა ტაკვის და ჯორჯლის მობილიზაციისთვის დაიწყეს რინგ-აპლიკატორის გამოყენება, რომელიც ფართოდ გამოიყენება გინეკოლოგიაში ქალთა სტერილიზაციისთვის [54, 63.]. მათ მიერ შემოთავაზებულ მეთოდიკაში, ტაკვის და შემდეგ ჯორჯლის ლიგირებისთვის გამოიყენებდნენ რინგ-აპლიკატორის მეშვეობით მეტალის მომჭერ რგოლებს. ამ მეთოდმა ფართე გემოყენება ვერ პოვა, ვინაიდან ყველა

შემთხვევაში ტაკვის და ჯორჯლის ლიგირება ვერ ხერხდებოდა, მაგალითად მოკლე ჯორჯლის დროს, აპენდიქსის ვიწრო ან ფართე ფუძის შემთხვევაში, როდესაც აპენდიქსის კედლის სისქე და რგოლის ზომები არ შეესაბამებოდნენ ერთმანეთს. ამასთან საკმაოდ ხშირი იყო პოსტოპერაციულ გართულებები (ტაკვის უკმარისობა, სისხლდენა ჯორჯლის არტერიიდან), რაც გამოწვეული იყო ანთებადად ინფილტრირებული აპენდიქსის ტაკვიდან და ჯორჯლიდან მომჭერი რგოლის მოვარდნით.

*E. Reddick* –ის და *W. Saye* –ის მიერ წარმატებით იქნა გამოყენებული ჯორჯლის დამუშავებისთვის წარმატებით იქნა გამოყენებული მეტალის კლიპები. ავტორები ჯორჯლის მობილიზაციას იწყებდნენ აპენდიქსის მწვერვალიდან ფუძისკენ, ჯორჯლის ნაბიჯ-ნაბიჯ კლიპირებით და ლაზერის გამოყენებით გადაკვეთით. ჭიანჭლის ლიგირებისთვის იყენებდნენ სამ ენდომარყუს (ENDO-LOOP) და გადაკვეთას აწარმოებდნენ ორ დისტალურ ლიგატურას შორის ლაზერის გამოყენებით. ლაზერის წარმატებულ გამოყენებას მრავალი ავტორი აღნიშნავს, მაგრამ მისი ფართოდ დანერგვა ძვირადღირებულობის გამო ფრიად საეჭვოა [66, 81].

მრავალი ავტორი აღნიშნავს ერთჯერადი საკერავი სტეპლერის (ENDO-GIA) საიმედოობას ჯორჯლის და ტაკვის დამუშავებისას. მისი გამოყენებით ერთმომენტად შესაძლებელია სტეპლერების სამი რიგით ჯორჯლის და ტაკვის ლიგირება და გადაკვეთა, ამასთან ჰემოსტაზის და ტაკვის ჰერმეტიზმის საიმედოდ დაცვით. მის ნაკლად შეიძლება ჩაითვალოს მისი ერთჯერადობა და მაღალი ღირებულება, აგრეთვე ჭიანჭლის ატიპიური მდებარეობის და მოკლე ჯორჯლის არსებობის შემთხვევაში მისი შეზღუდული გამოყენება [73, 82, 83, 115, 122, 123.] .

ერთერთი ყველაზე წარმატებული და ფართოდ გამოყენებული მეთოდისა შემუშავებული იქნა *Gotz*-ის მიერ. ჯორჯლის დამუშავება აწარმოებდა ბიპოლარული ან მონოპოლარული კოაგულაციის გამოყენება. მისი აზრით მონოპოლარის გამოყენება უსაფრთხოდ შეიძლება არაინფილტრირებული ჯორჯლის არსებობის შემთხვევაში, სხვა შემთხვევებში, მითუმეტეს რეტროგრადული აპენდექტომიების შესრულებისას უპირატესობას ანიჭებდა წვრილტუჩებიან ბიპოლარს, რათა მაქსიმალურად თავი დაეზღვია ბრმა ნაწლავის და ჭიანჭლის კედლის თერმული დაზიანებისგან ჯორჯლის

ფუძესთან პრეპარირებისას. ტაკვის ლიგირებას აწარმოებდა რედერის ენდო-მარყუჟის გამოყენებით, ამასთან საკმარისად მიიჩნევა ერთმაგ ლიგირებას. ტაკვის გადაკვეთას ახდენდა ლიგატურიდან 6-7 მმ-ით დაცილებით და ლოწოვანის თერმული დამუშავებით [85, 94, 117, 102, 143, 156.]

მოგვიანებით რიგმა ავტორებმა აღნიშნეს ჯორჯლის უსაფრთხო და საიმედო დამუშავება – მობილიზაცია Liga-Sure-ს გამოყენებით. Liga-Sure-ს ავტომატურად ახორციელებს ბრანშებში მოყოლებული ჯორჯლის ნაწილის კოაგულაციას და მხოლოდ ამის შემდეგ მის გაკვეთას, რაც უზრუნველყოფს საიმედო ჰემოსტაზს, მაგრამ ზოგი ავტორი მის ნაკლად მიიჩნევს მაღალ ღირებულებას და ამის გამო ფართო პრაქტიკაში მის დანერგვას კითხვის ქვეშ აყენებს [87, 96, 116, 119, 145, 152, 176].

მას შემდეგ შემუშავებულია ლიგირების და ჯორჯლის თერმოკოაგულაციის სხვადასხვა მოდიფიკაცია, რომელთა ძირითად მიზანს ოპერაციული ტქნიკის გამარტივება და გართულებების რაოდენობის მნიშვნელოვანი შემცირებაა. რაც თავისთავად ამცირებს ლაპაროსკოპული მეთოდით მკურნალობის თვითღირებულებას.

ავტორთა უმრავლესობა ლაპაროსკოპიული აპენდექტომიის ინტრა და პოსტოპერაციულ გართულებებს განიხილავენ როგორც ზოგადლაპაროსკოპული მიდგომის და აპენდექტომიის ეტაპებთან დაკავშირებულ სპეციფიურ გართულებებს.

ლაპაროსკოპული მიდგომიდან ყველაზე ხშირი გართულება დაკავშირებულია პნევმოპერიტონიუმის დამყარებასთან [38, 50, 73, 90, 98, 107.].

*ვერიშის ნემსის* ჩადგმისას დაზიანებული ნაწლავის მარყუჟი ადვილად შესაძლებელია ქირურგის ყურადღების მიღმა დარჩეს. მსგავსი გართულება იშვიათად მაგრამ ერთეული შემთხვევები მაინც აღინიშნება ზოგიერთი ავტორის პუბლიკაციებში მსგავსი გართულებებში მაჩვენებელი შეადგენს 0,5 – 1%-ს [93, 104, 114, 130, 135, 148, 154, 162, 175].

*პირველი თროაკარის* ჩადგმით ნაწლავის ან მაგისტრალური სისხლძარღვის (აორტა, ქვემო ღრუ ვენა, მზენტერიალური სისხლძარღვები) ოპრაციის საწყისეტაპზევე ადვილი სადიაგნოსტიკოა და თავიდანვე ხდება მუცელკვეთაზე გადასვლა. *Lyass S.* თავის კლინიკურ მასალაში აღწერს წვრილი ნაწლავის მარყუჟის დაზიანების ერთ შემთხვევას,

*Albert B*-ი აღნიშნავს წვრილი ნაწლავის ჯორჯლის დაზიანების და მასიურ სისხლდენის რის გამოც დასჭირდათ სასწრაფო ლაპაროტომია[117, 118, 160.].

*ნახშირორჟანგის ინსულაციის* და მასთან დაკავშირებული გართულებებიდან აღსანიშნავია პრეპერიტონიალური სივრცის ემფიზემა, რომელის საერთო რაოდენობამ ზოგიერთი ავტორის მონაცემით 0,5%-ს შეიძლება მიაღწიოს, მაგრამ ამის შედეგად განვითარებულ ჰიპერკაპნიას არ აღნიშნავენ და მისი ელიმინაცია ხდება პირველ 72 საათში. *ნახშირორჟანგის* აბსორბციით გამოწვეულ გართულებებს აღნიშნავენ ორსულებში, რაც რიგ ავტორთა აზრით, გამოიხატება ნაყოფის ჰიპოქსიაში, შესაბამისად პრენატალურ და პოსტნატალურ პერიოდში ნაყოფის სიკვდილით ან სხვადასხვა განვითარების მანკით შეიძლება გამოვლინდეს. განსაკუთრებით ხშირი გართულებები ვლინდება ორსულობის პირველ და მესამე ტრიმესტრში. პირველ ტრიმესტრში თვითნებური აბორტის მაჩვენებელმა შეიძლება 12% -ს მიაღწიოს, მეორე ტრიმესტრში 5,6%; ნაადრევი მშობიარობას მეორე და მესამე ტრიმესტრისთვის შესაბამისად აღნიშნავენ 5% და 40%. მაგრამ ავტორები არ ადასტურებენ, რომ ყველა გართულება გამოწვეულია *ნახშირორჟანგის* აბსორბციით. მათი აზრით, გართულებების გარკვეული წილი განპირობებული შეიძლება იყოს თვითონ პათოლოგიით და ასევე ორსულ საშვილოსნოზე ინსტრუმენტებით უხეში მანიპულირება. თუმცა, უკვე მრავალი პუბლიკაცია ადასტურებს ლაპაროსკოპული აპენდექტომიის უპირატესობას ტრადიციულთან შედარებით ორსულ ქალებში, ინტრა და პოსტოპერაციული, პრე და პოსტნატალური გართულებების მცირე მაჩვენებლებით, ხელოვნური სუნთქვისას ფილტვების ჟანგბადით ზომიერი ჰიპერვენტილაციის, მჟავა-ტუტოვანი და ელექტროლიტური ბალანსის მონიტორინგის ფონზე [65, 91, 153.].

*დაჭიმული პნევმოპერიტონიუმი* რიგ ავტორთა აზრით შესაძლებელია სისხლის მიმოქცევის მძიმე მოშლილობის (გულ-სისხლძარღვთა და სუნთქვის სისტემის უკმარისობით დაავადებულ ავადმყოფებში), აგრეთვე ორსულებში დედის და ნაყოფს შორის პლაცენტარული სისხლისმიმოქცევის შეფერხებს მიზეზი გახდეს. პრობლემის გადაწყვეტისთვის ავტორები მიზანშეწონილად თვლიან ლაპაროსკოპული ოპერაციის

შესრულებას შედარებით დაბალ წნევის პირობებში (6-8 მმ. ვრ.წყ-ის სვეტით) და შესაბამისი კარდიომონიტორინგით [95, 100, 108.].

*სისხლდენა ტროაკალური ჭრილობებიდან უმეტესად გამოწვეულია ეპიგასტრალური არტერიების ტოტოების დაზიანებით, აგრეთვე აღწეულია ჭიპის ზედა ვენიდან განვითარებული სისხლდენის შემთხვევებიც. ავტორთა უმეტესობა, სისხლდენის მანიფესტაციას ინტრაოპერაციულად აფიქსირებს და გართულების საშუალო რაოდენობას 1-2%-ს აღნიშნავს, პოსტოპერაციული ტროაკალური სისხლდენები უფრო იშვიათია 0.2-1% და მისი დიაგნოსტიკის და კორეგირების შესაძლებლობას რელაპარასკოპიით აღნიშნავენ [101, 108, 121, 129, 139.].*

*ლაპოროსკოპული აპენდექტომიის სპეციფიური გართულებები ძირითადად დაკავშირებულია ჭიანჭლავის ტაკვის და ჯორჯლის მობილიზაციის და დამუშავებისას დაშვებულ ტექნიკურ ხარვეზებთან [32, 41, 84.].*

*ჭიანჭლავის ტაკვის უკმარისობის მიზეზად ზოგიერთი ავტორი ლორწოვანის თერმული დამუშავებისას ტაკვის კედლის ჰიპერკოაგულაციით ხსნიან [88, 95.]. აგრეთვე აღწერილია ენდო-მარყუჟის მოძრობის შემთხვევები [99, 106, 110.]. მრავალ პუბლიკაციებში აღწერილი ამ გართულების საშუალო მაჩვენებელი 0 [120.] დან 4%-მდე [70, 150.] აღწევს.*

*სისხლდენა ჯორჯლიდან ფიქსირდება როგორც ინტრა ასევე პოსტ ოპერაციულ პერიოდში. უმეტეს შემთხვევაში, მის მიზეზად ჯორჯლის არასათანადო კოაგულაცია სახელდება [33, 105, 107.]. ინტრაოპერაციულ სისხლდენების კორეგირების ლაპოროსკოპიულადვე რიგი ავტორები აღნიშნავენ დამატებითი კოაგულაციის [103] ან კერვითი ლიგირების გამოყენებით [62, 120, 128.]. პოსტოპერაციულად მანიფესტირებული სისხლდენები მეზოაპენდიქსიდან შედარებით იშვიათი გართულებაა ვიდრე ინტრაოპერაციული. მისი კორეგირებისთვის ავტორთა ნაწილი რელაპარასკოპიას იყენებდნენ [131, 132, 135, 136.], ნაწილი ვიდეოასისტირებულ ლაპოროტომიას Mcburney-s განაკვეთით [155.], ზოგი მიმართავდა ლაპოროტომიულ განაკვეთს თეთრ ხაზზე [151]. ლიტერატურაში მოცემული გართულების სიხშირე მერყეობს 0 [157.] დან 2%-მდე [170]. ამ ფონზე საკმაოდ საინტერესოა ზოგიერთ ავტორთა მიერ მოწოდებული მონაცემები*

ტრადიციულ აპენდექტომიის ან ოპერაციის შემდგომ უახლოეს პერიოდში გამოვლენილი სისხლდენათა სიხშირის შესახებ, შესაბამისად 0,05% და 0.2% [3] და ზოგიერთი მონაცემით შეიძლება მიაღწიოს 3-4%-მდე [144.]

*ნაწლავთა თერმული დაზიანებას და პერფორაციას* ავტორთა უმეტესობა აღნიშნავს წიანაწლავის და ჯორჯლის მობილიზაციის ეტაპზე და უფრო ხშირად ზიანდება ბრმანაწლავის კედელი[146]. აგრეთვე აღწერილია წვრილი ნაწლავის მარყუქების თერმოდაზიანება ელექტრომანიპულატორის სამუშაო ზედაპირის ნაწლავის კედელთან კონტაქტისას ელექტრომუხტის გადასვლით. გართულების ამტიპის ინტრაოპერაციულად დაფიქსირება ხშირად ითხოვს ლაპაროტომიაზე გადასვლას [36], მაგრამ მცირე დამწვრობისას შესაძლებელია მისი ლაპაროსკოპიულადვე კორექცია[43, 68, 171.]. პოსტოპერაციულ პერიოდში ნაწლავის თერმული დაზიანება ან პერფორაცია ვლინდება ან მუცლის ღრუს აბსცესით ან დიფუზური პერიტონიტით[147]. სამედიცინო ლიტერატურაში აღწერილი არნიშნული გართულებების რაოდენობა მერყეობს 0,1% დან 8%-მდე[141, 147.].

*მუცლის ღრუს აბსცესი და გავრცელებული პერიტონიტი* ყველაზე ხშირი გართულებაა რომელიც არწერილია ლაპაროსკოპული აპენდექტომიების შესახებ გამოქვეყნებულ პუბლიკაციებში. ზოგიერთი ავტორის მონაცემით მან შესაძლებელია 10%-მდეც მიაღწიოს [125, 141, 147, 149.]. ავტორთა უმეტესობა გართულების სიხშირეს მუცლის ღრუს არასათანადო სანაციის და ასპირაციის შესრულების მიზეზიტ ხსნის, აგრეთვე ნაწლავთა პრფორაციით და სხვა ტექნიკური ხარვეზებით. მუცლის ღრუს აბსცესები უფრო ხშირად ვითარდება პერფორაციული აპენდიციტის აპენდიციტების, მუცლის ღრუში არსებული მნიშვნელოვანი გამონადენის არსებობის შემთხვევაში. *Jonson A.B.*-ის აზრით, აღნიშნული გართულებებისას, რეკომენდირებულია ღია აპენდექტომიის გატარება. თუმცა რიგი ავტორები მიიჩნევენ მსგავს შემთხვევებში ლაპაროსკოპული აპენდექტომიის წარმატებით ჩატარების დიდ შესაძლებლობას, გართულების პროფილაქტიკისთვის მნიშვნელოვან როლს ანიჭებენ მიზანმიმართულ ასპირაციას, აგრეთვე მუცლის ღრუს სანაციისთვის ანტისეპტური ხსნარების გამოყენებას[107, 180.]. თუმცა ზოგიერთი ავტორის აზრით, მუცლის ღრუში მცირე გამონადენის არსებობის შემთხვევაში

სასურველია შემოვიფარგლოთ სითხის ასპირაციით და სანაციისგან თავი შევიკავოთ [124, 125, 139, 141.]. *Левин Л.В.* აღწერილი აქვს შემთხვევა, როდესაც მარჯვენა თემოს ფოსოს არეში არსებული ჩირქგროვის ღრუდან ამოღებული იქნა განავლოვანი კენჭი, რომელიც თავისუფალ მუცლის ღრუში დესტრუქციული აპენდიქსის ფრაგმენტაციისას მოხვდა [18.]. ტრადიციული ოპერაციების დროს, დესტრუქციული ფორმების შემთხვევაში, მუცლის ღრუს აბსცესის სიხშირემ სხვადასხვა ავტორთა მონაცემით 0,2% დან 10 %-ს შეიძლება შეიძლება გადააჭარბოს [2, 12, 13.], თუმცა ამ გართულების პროფილაქტიკის მიზნით ენდოლიმფური ანტიბიოტიკოთერაპიით გართულების გამოვლინების სიხშირის მკვეთრად შემცირებას აღნიშნავენ [6].

*ტაკვის აბსცესი* შესაძლოა აპენდიქსის ფუძის ორმაგი ლიგირებისას განვითარდეს. *Blakely M.L.* აღნიშნავს ტაკვის აბსცედირების 8 (4%) შემთხვევას. მისი აზრით გართულება გამოწვეული იყო ლიგატურებს შორის დატოვებული დიდი მანძილით 4-5 მმ-მდე. გართულება გამოვლინდა ოპერაციიდან 5-6 დღეს და დასჭირდათ ლაპაროტომიის გატარება. ავტორის აზრით გართულების თავიდან ასაცილებლად რეკომენდირებულია ლიგატურებს შორის მანძილი არ უნდა აღემატებოდეს 2-3 მმ-ს, რათა ჭიანჭლის სანათურში არსებულ ბაქტერიებს გამრავლების და ჩირქგროვის ჩამოყალიბების საშუალება არ ჰქონდეთ [86.]. ჭიანჭლის ერთმაგილიგირებისას, ან ერთჯერადი საკერავი სტეპლერების გამოყენებისას მსგავსი გართულებები არ ფიქსირდება. ტრადიციულ მეთოდისთვის ტაკვის აბსცესი არც თუ იშვიათი გართულებაა, რამაც საკმაოდ სერიოზული შედეგები შეიძლება გამოიღოს და შესაბამისად გამოვლინდეს პერიტონიტით [4]

*ტროაკალური ჭრილობების* ინფიცირება და ჩირქოვანი გართულება ავტორთა უმეტესობის აზრით დაკავშირებულია მოკვეთილი ჭიანჭლის მუცლის კედლის ქსოვილებთან კონტაქტით, მისი მუცლის ღრუდან ევაკუაციისთვის. გართულების საშუალო რაოდენობა 0,5%-დან [57.] 4%-მდე [53.] მერყეობს. გართულების საპროფილაქტიკოდ აუცილებლადაა მიჩნეული მოკვეთილი ჭიანჭლის დაუყონებლივ საევაკუაციო კონტეინერში მოთავსება [11.]. ტრადიციული აპენდექტომიის შემდგომი ყველაზე ხშირი გართულება ნაოპერაციევი ჭრილობის ჩირქოვანი ანთება შეიძლება

მივიჩნით. ზოგი ავტორის გამოკვლევა ამ საკითხის გადაწყვეტისკენ არის მიმართული და ერთერთ გზად აპენდიციტის დესტრუქციული ფორმებისას ენდოლიმფური გზით ანტიბიოტიკოთერაპიის ჩატარებაში ხედავს, შესაბამისად მონაცემები საკამოდ შთამბეჭდავია 3%-ში ჭრილობის დაჩირქება ენდოლიმფური ანტიბიოტიკოთერაპიის შემთხვევაში და 7,4%-ში ინტრავენური და ინტრამუსკულარული ანტიბიოტიკოთერაპიის შემთხვევაში [6]. თუმცა ეს მაჩვენებლები საკამოდ მაღალია ლაპაროსკოპული მეთოდთან შედარებით.

*ტროაკალური თიაქრები* შედარებით იშვიათი გართულებაა და დაკავშირებულია აპენდიქსის ევაკუაციისას გაფართოებული ჭრილობის ან 10-12 მმ-იანი ტროაკარული ჭრილობების არასათანადოდ გაკერვა. *J.S. Valla* –ს აღწერილი აქვს ლაპაროსკოპული აპენდექტომიის შემდგომი ტროაკალური თიაქრების 2 შემთხვევა [140]. ავტორთა უმეტესობა ვიდეოკონტროლის ქვეშ ტროაკალური ჭრილობების Endo-close-ის ტიპის ნემსით გაკერვისას, აღნიშნულ გართულებას პრეექტივულად გამორიცხავენ [99, 110, 125, 139.] როდესაც რიგ ავტორთა აზრით, პოსტოპერაციული ვენტრალური თიაქრების 2-4% - მდე მოდის ტრადიციული აპენდექტომიის შედეგად განვითარებულ პოსტოპერაციული თიაქრები[14.]. ზოგიერთი ავტორის მონაცემებით გართულების სიხშირემ შესაძლოა 10%-მდე მიაღწიოს [15, 46.].

*ნაწლავთა შეხორცებითი გაუვალობა* იშვიათი გართულებაა ლაპაროსკოპული აპენდექტომიებისთვის. *J.S. Valla* იტყობინება ადრეული შეხორცებების გამო განვითარებული ნაწლავთა გაუვალობის გამო 1 რელაპაროსკოპიას [140]. ლაპაროსკოპული აპენდექტომიების შემდგომ მუცლის ღრუში განვითარებული შეხორცებების შესახებ საინტერესო კვლევა აქვს გამოქვეყნებული R.L. De Wide-ს. რანდომიზირებული კვლევა ემყარება 40 ავადმყოფზე დაკვირვებას, რომელთაგან ერთ ნახევარს ჩაუტარდა ლაპაროსკოპული აპენდექტომია, მეორე ნახევარს – ტრადიციული. სამი თვის შემდეგ ჩატარებულ დიაგნოსტიკურ ლაპაროსკოპიით ლაპაროსკოპულ ჯგუფში 10%-ში გამოვლინდა იტრააბდომინური შეხორცებები, ტრადიციულ ჯგუფში 80%-ში. თუმცა უნდა აღვნიშნოთ, რომ დიაგნოსტიკური ლაპაროსკოპიის კონკრეტული მიზეზი პუბლიკაციაში მითითებული არ არი. ავტორთა უმრავლესობა ხაზს უსვამს

ლაპროსკოპული აპენდექტომიის შემდეგ განვითარებული შეხორცებების შედეგად განვითარებული სტრანგულაციური გაუვალობის განვითარების უმნიშვნელო ალბათობას[158], როდესაც სტრანგულაციური ილუსით ნაოპერაციევ ავადმყოფთა 10-20%- ს წარსულში ჩატარებული აქვს აპენდექტომია მუცელკვეთით, ხოლო შეხორცებიტი დაავადება აღინიშნება 30\_80%-ში [7.].

*რეზიდუალური აპენდიციტი* იშვიათი გართულებაა და დაკავშირებულია გრძელი, ორი ლიგატურით ლიგირებული ტაკვის დატოვებით. ერთეული მსგავსი გართულებები, რომელებიც ოპერაციიდან რამოდენიმე თვის შემდეგ გამოვლინდა და განმეორებითი ღია და ლაპროსკოპული ოპერაციის გატარება მოითხოვა, აღწერილი აქვთ რიგ ავტორებს[159].

*სეფსისის* ერთი შემთხვევა ლეტალური გამოსავლით აღწერილი აქვს *Helmer K.S.-s*. ავტორის მიერ სეფსისის განვითარების მიზეზად დაჭიმული პნევმოპერიტონიუმის ფონზე E.coli-ს მუცლის ღრუდან სისხლისმიმოქცევის სისტემაში ტრანსლოკაცია იყო მიჩნეული [141]. მსგავსი გართულების შესაძლებლობა დადასტურებული აქვს *Birnbaum B.A*-ს და თანაავტორებს ექსპერიმენტალურ გამოკვლევებში [175]. ამის გამო *Urban B.A.*-ს აზრით საშიში პოტენციური გართულების გამო მძიმე და იმუნური სისტემის დაქვეითებულ ავადმყოფებთან ლაპროსკოპული მეთოდის გამოყენება სათუთა [179]. თუმცა რიგი ავტორები, ამ მოსაზრების საწინააღმდეგოდ, ზემოთ აღნიშნულ ავადმყოფთა კონტიგენტში ლაპროსკოპიას ნაკლებად აგრესიულ და ტრავმულ ჩარევად მიიჩნევენ[159, 161, 165, 174.].

ლაპროსკოპული აპენდექტომიების ერთერთ ნაკლი რიგ შემთხვევებში წარმოდგენილია, როგორც მრავალი უკუჩვენების მქონე მეთოდი და აგრეთვე მის შესრულებისთან დაკავშირებული ტექნიკური სირთულებიდან გამომდინარე იატროგენული დაზიანებების ან პოსტოპერაციული გართულებების მაღალი რისკი, რაც ითხოვს ლაპროსკოპული მეთოდის კონვერსიას ღია მეთოდზე[142, 163, 164.].

ლაპროსკოპული დიგნოსტიკის და აპენდექტომიის სესრულების უკუჩვენებები ძირითადად დაკავშირებულია ზოგადად ლაპროსკოპიის უკუჩვენებებთან ( პოსტოპერაციული ტოტალური შეხორცებები, დიდი ზომის ვენტრალური თიაქრები,

გავრცელებული პერიტონიტი, მკვეთრად გადაბერილი ნაწლავები). სპეციფიურ უკუჩვენებებად მიჩნეულია წინასწარ დიაგნოზირებული აპენდიკულარული ინფილტრატები, აპენდიკულარული ან რეტროცეკალური აბსცესები [136, 142.], თუმცა *Ghoneimi A.*-ი და თანაავტორები გვთავაზობენ აღნიშნული გართულებების მქონე ავადმყოფებზე გადავადებულ ლაპოროსკოპიულ აპენდექტომიის წარმოებას. მისი კვლევა ეფუძნება 12 ავადმყოფზე დაკვირვებას, რომელთაგან 8-ს აღნიშნებოდა აპენდიკულარული აბსცესი, 4-ს აპენდიკულარული ინფილტრატი. წინასწარი ინტრავენური ანტიბიოტიკოთერაპიის პირველ 72 საათში ეფექტის მიღებისას, ანტიბიოტიკების პერორელური მიღება გრძელდებოდა 1,5-2 კვირამდე, რის შემდეგ 12 ავადმყოფიდან 11-ზე ლაპოროსკოპიული აპენდექტომია წარმატებით იყო გატარებული.

მსოფლიო ლიტერატურაში მრავალი მაგალითია მოყვანილი დიაგნოსტიკური ლაპოროსკოპიის ჩატარების შემდეგ გადასვლა ღია ოპერაციაზე. ამის მიზეზებად ძირითადად მიჩნეულია ტლანქი შეხორცებების არსებობა ილეოცეკალურ არეში, ჭიანჭლის რეტროპერიტონიალური მდებარეობა, პერიაპენდიკულარული და მუცლის ღრუს სხვა ლოკაციის აბსცესი, გადაბერილი ნაწლავთა მარყუჟები, ჭია ნაწლავის პერფორაცია ფუძესთან, ბრმანაწლავის ფუძის მკვეთრი ანთებად-ინფილტრაციული ცვლილებები, გავრცელებული პერიტონიტი და სქელი ფიბრინული ნადებები პერიტონიუმის ვისცერაზე [92, 107, 140.]. იატროგენული დაზიანებებიდან, რომელთა დროსაც მოხდა კონვერსია რია მეთოდზე, ავტორთა უმეტესობა აღნიშნავს ნაწლავთა თერმულ დაზიანებას და პერფორაციას, ჭიანჭლის ფრაგმენტაციას, აპენდიქსის ჯორჯლიდან ან ანთებადი ქსოვილებიდან განვითარებულ ძლიერ დიფუზურ სისხლდენას. მაგრამ აქვე უნდა აღინიშნოს, რომ კონვერსიათა რაოდენობა უკუპროპორციულად არის დამოკიდებული ქირურგთა გამოცდილების და კვალიფიკაციის მატებასთან. ამის თვალსაჩინო მაგალითია ერთერთი წარმატებული ენდოქირურგის Gotz-ის მიერ 388 ლაპოროსკოპიული აპენდექტომიის 12 კონვერსიდან 8 მოდის პირველ 50 ოპერაციაზე [75]. *Ворисв А.Е. Левин Л.В.* და თანაავტორთა მონაცემებით 2000 დან 2003 წლამდე 1214 ავადმყოფზე ლაპოროსკოპულად დადასტურებული მწვავე აპენდიციტის დიაგნოზისას, ღია მეთოდით შესრულებული

აპენდიციტის და ღია მეთოდზე კონვერსიის 208 (17,1%) შემთხვევიდან, 130 (63%) მოდის 2000 წ.-ზე, 46 (22%) 2001 წელზე და 32 (15%) 2002 წელზე [18]. განხილული მაგალიტებიდან ნათლად ჩანს, რომ ენდოსკოპიური ქირურგიის განვითარების პირველ ეტაპებზე ლაპაროსკოპული აპენდექტომიის დოგმატურად მიჩნეული უკუჩვენებები დღევანდელ დღეს, ქირურგთა კვალიფიკაციის მატების და ენდოსკოპიური ტექნიკის მაღალ დონეზე განვითარების ფონზე, შეფარდებითია და ინდივიდუალურ მიდგომას მოითხოვს.

ლაპაროსკოპული აპენდექტომიის ღირსებების და ნაკლოვანებების შესაფასებლად, აუცილებლად მიგვაჩნია განვიხილოთ რიგ ავტორთა მიერ გამოქვეყნებული ლაპაროსკოპული და ტრადიციული აპენდექტომიების შედეგების შედარებითი ანალიზი. ავტორთა უმეტესობა თავიანთ კვლევებში აღნიშნავენ აშკარა უპირატესობებს ლაპაროსკოპულის მეთოდის ტრადიციულთან შედარებით: დიაგნოსტიკის მაღალი ღირებულებით და სიზუსტით და ამის ფონზე არასაჭირო ოპერაციების თავიდან აცილების შესაძლებლობა; ნაკლები ინტრა და პოსტოპერაციული გართულებებით; შედარებით მცირე პოსტოპერაციული ჰოსპიტალიზაციის პერიოდით; მედიკამენტების მცირე დანახარჯით; მოკლე მედიკო-სოციალური რეაბილიტაციის პერიოდით [8, 9, 10, 47, 48.]. აგრეთვე ლაპაროსკოპიის ზოგად უპირატესობას: მუცლის ღრუს რევიზიის შესრულება, თანმხვედრი პათოლოგიების ამოცნობა, მიზანმიმართული სანაციის და ასპირაციის წარმოება, სიმულტანური ოპერაციების შესრულება ოპერაციული მიდგომის და ტრავმატიზმის გაზრდის გარეშე, მცირედტრავმატულობა და აგრესიულობა, კოსმეტიკური და საბოლოო ეკონომიური ეფექტი [8, 9, 10.].

ამავე დროს რიგი ავტორების პუბლიკაციებში ორივე ჯგუფს შორის წარმოებულ შედარებებში რაიმე არსებითი განსხვავება არ აღინიშნება [140.]. ხოლო **Garcia-Pena, B.M.**-ი თავის კვლევაში ლაპაროსკოპიულ ჯგუფში უფრო ხანგრძლივ პოსტოპერაციულ პერიოდს აღნიშნავს ვიდრე ტრადიციულში, შესაბამისად 3,5 საწოლი დღე 3,2-თან. **L. Minne** ლაპაროსკოპულ ჯგუფში გართულებათა 20% -ს აღნიშნავს, ხოლო ტრადიციულ ჯგუფში 4,3%. მსგავსი პროპორციული დამოკიდებულებას აღნიშნავენ სხვა ავტორებიც [177.]. თუმცა რიგ ავტორთა აზრით მსგავსი მაჩვენებლების მიზეზი

გამოწვეულია ქირურგთა მცირე გამოცდილებით ლაპაროსკოპიულ ქირურგიაში და გამოკვლევაში ჩართულ ავადმყოფთა რიცხვი[172.].

№1 ცხრილის სახით გვინდა წარმოვადგინოთ იმ ავტორთა კვლევის შედეგები, რომელთა დაკვირვება ეფუძნება 100-ზე მეტ ავადმყოფზე გატარებული ლაპაროსკოპული და ტრადიციული აპენდექტომიის შედეგთა ანალიზი:

ცხრილი№1. ლაპაროსკოპული და ტრადიციული აპენდექტომიის შემდგომ გართულებათა მაჩვენებლების და საწოლ დღეების შედარება

ავტორი	ლაპაროსკოპული აპენდექტომია			ტრადიციული აპენდექტომია		
	ინტრაოპერ. გართულება	პოსტოპერ. გართულება	საწოლი დღე	ინტრაოპერ. გართულება	პოსტოპერ. გართულება	საწოლი დღე
<i>L. Minne</i>	8,7%	11,3%	4,5	1,2%	3,1%	4,5
<i>F. Gotz</i>	1,2%	2,1%	3,5	2,1%	11,3%	4,0
<i>Кригер А.Г</i>	1,4%	1,9%	3,2	3,4%	13,2%	5,0
<i>Ворисв А.Е.</i>	2,0%	3,1%	3,0	2,8%	14,2%	5,2
<i>Agresta F</i>	1,9%	4,5%	2,5	2,1%	13,7%	3,5

როგორც ცხრილიდან ჩანს ლაპაროსკოპული აპენდექტომიის შედეგები ამ მეთოდის აშკარა უპირატესობაზე მეტყველებს. ზოგიერთი ავტორი აპენდიციტის მკურნალობაში მას “ოქროს სტანდარტს” უწოდებს [49]. მრავალ ავტორთა აზრით, ლაპაროსკოპულმა მეთოდმა მყარად დაიმკვიდრა ადგილი ურგენტულ ქირურგიაში

როგორც არჩევითმა მეთოდმა. მიუხედავად ამისა მსოფლიო სამედიცინო საზოგადოებაში არაერთგვაროვანი დამოკიდებულებაა ამ მეთოდის მიმართ და მისი უპირატესობები ტრადიციულთან შედარებით დღესაც ფართო განსჯის საგანია. ამავდროს ერთმნიშვნელოვნად გასაზიარებელია აზრი იმის შესახებ რომ, მწვავე აპენდიციტის ლაპაროსკოპული მკურნალობის მეთოდი აუცილებლად ჩართული უნდა იყოს ყველა წამყვანი კლინიკის არსენალში და ახალგაზრდა ქირურგთა და რეზიდენტთა სწავლების პროცესში.

## თავი II

### გამოკვლევის მასალა და მეთოდები

#### **2.1 კლინიკური მასალის ზოგადი დახასიათება:**

შრომა დაფუძნებულია მწვავე აპენდიციტის დიაგნოზით ჰოსპიტალიზებულ 544 ავადმყოფის ქირურგიული მკურნალობის პროსპექტულ რანდომიზირებული კვლევის ანალიზზე, რომლებიც იმყოფებოდნენ ქ. თბილისის №1 კლინიკური საავადმყოფოს აკად. ზ.ცხაკაიას სახელობის თორაკოაბდომინურ კლინიკაში (212 ავადმყოფი) 1999 წლიდან 2004 წლის ჩათვლით და ქ. სანკტ-პეტერბურგის (რუსეთი) 'Александровская больница'– ს გადაუდებელ ენდოვიდეოქირურგიულ განყოფილებაში (332 ავადმყოფი) 2003-2004 წლებში. აგრეთვე, მწვავე აპენდიციტის გამო 1996-2002 წლებში ნაოპერაციევ 30 ავადმყოფის რეტროსპექტულ არარანდომიზირებული კვლევის ანალიზზე.

ავადმყოფები დაყოფილი იყო სამ ჯგუფად:

**I ჯგუფი:** მწვავე აპენდიციტის დიაგნოზით ჰოსპიტალიზებული 323 ავადმყოფი, რომელთაც დიაგნოსტიკა და მკურნალობა ჩაუტარდათ ლაპაროსკოპული მეთოდით. (ძირითადი ჯგუფი).

**II ჯგუფი:** მწვავე აპენდიციტის დიაგნოზით ჰოსპიტალიზებული 221 ავადმყოფი, რომელთაც დიაგნოსტიკა და მკურნალობა ჩაუტარდათ ტრადიციული მეთოდით. (საკონტროლო ჯგუფი).

**III ჯგუფი:** 30 ავადმყოფი, რომელთა, რეტროსპექტულ არარანდომიზული კვლევის შედეგად შედარდა და გაანალიზდა ტრადიციული (15 ავადმყოფი) და ლაპაროსკოპული (15 ავადმყოფი) აპენდექტომიის შემდგომ პერიოდში მუცლის ღრუში განვითარებული შეხორცებების ინტენსივობა და გავრცელების არე ორივე მეთოდისთვის.

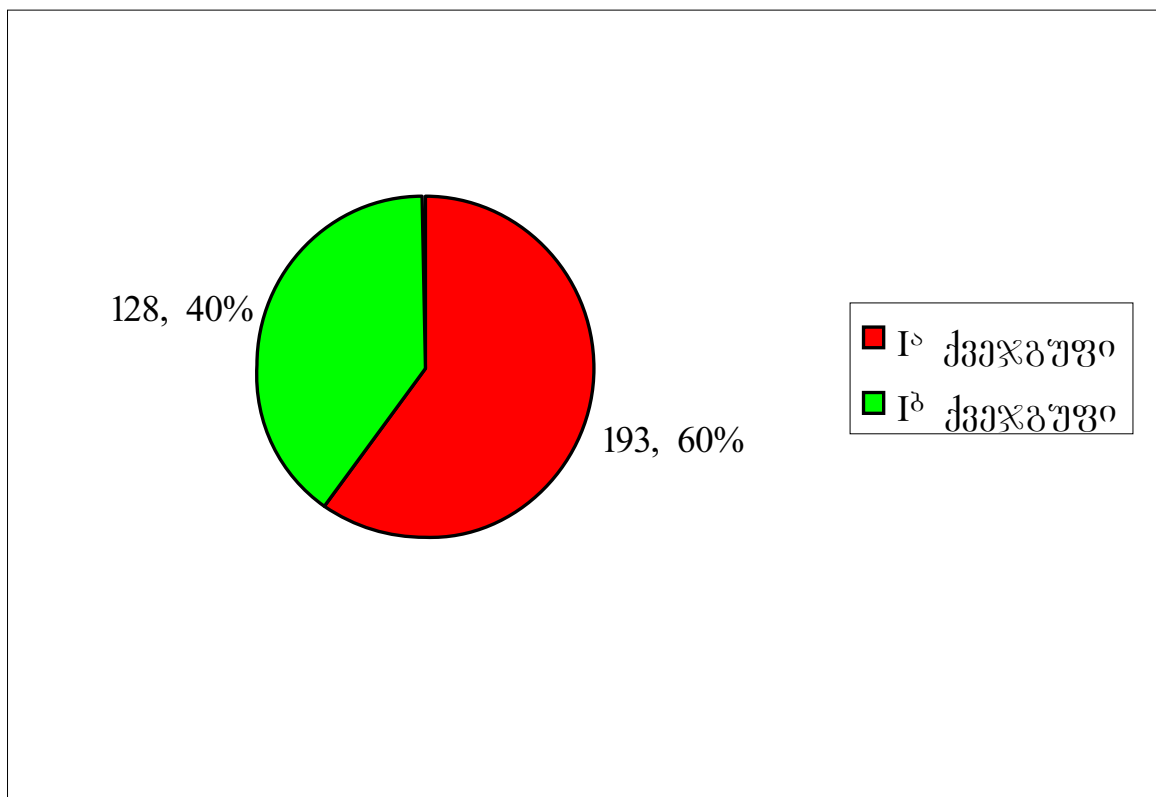
ავადმყოფთა გადანაწილება ასაკის, სქესის და მკურნალობის მეთოდის მიხედვით მოწოდებულია ცხრილში № 2.

ცხრილი №2. ავადმყოფთა გადანაწილება ჯგუფებში სქესის და ასაკის მიხედვით

ასაკი	I ჯგუფი		II ჯგუფი		III ჯგუფი		სულ
	ქალი	კაცი	ქალი	კაცი	ქალი	კაცი	
15-21	51	24	38	26	-	-	139
22-35	91	50	62	34	8	3	248
36-59	53	31	29	17	10	9	149
60-75	9	11	9	4	-	-	33
75-90	3	-	2	-	-	-	5
90 და მეტი	-	-	-	-	-	-	-
სულ	207	116	140	81	18	12	574

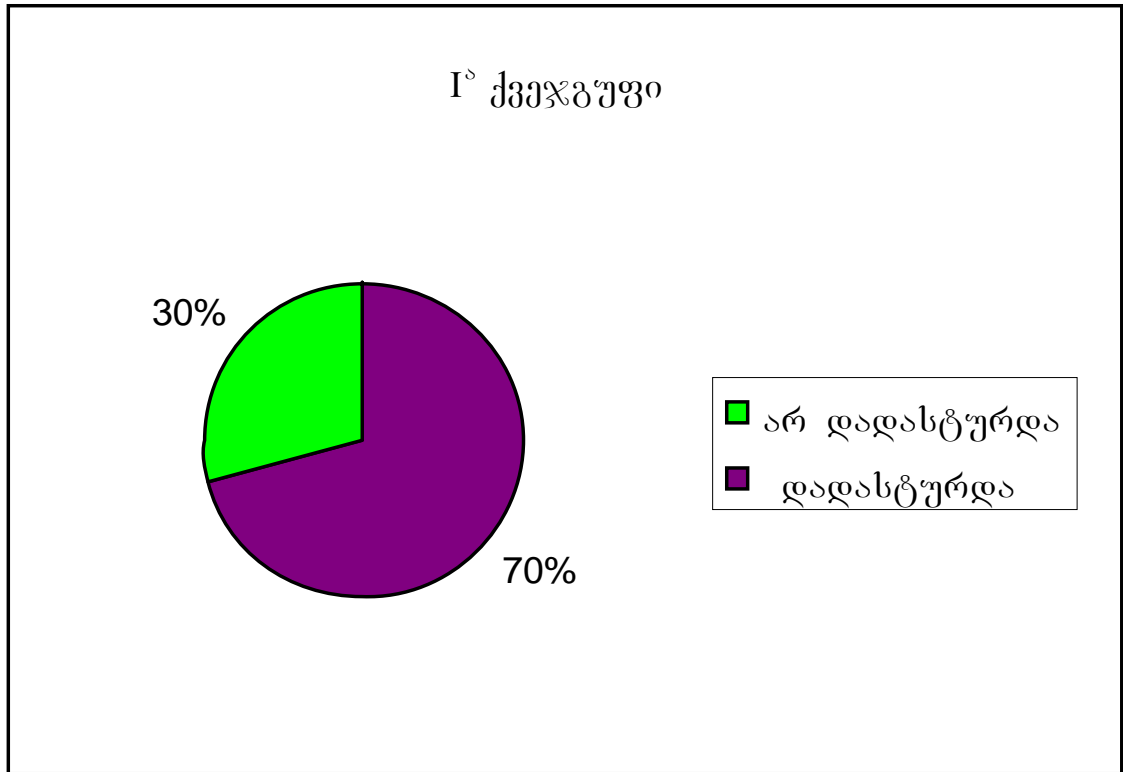
**I ჯგუფში** 323 ავადმყოფი პირობითად გავყავით ორ ქვეჯგუფად, I<sup>a</sup> ქვეჯგუფი \_ 193 (65,3%) ავადმყოფი, რომელთა წინასაოპერაციო კლინიკური დიაგნოზი იყო მწვავე აპენდიციტი და I<sup>b</sup> ქვეჯგუფი \_ 128 ავადმყოფი რომელთაც დასმული ჰქონდათ მწვავე აპენდიციტის საექვო დიაგნოზი.

დიაგრამა № 1. I<sup>a</sup> და I<sup>b</sup> ქვეჯგუფებში ავადმყოფთა გადანაწილება

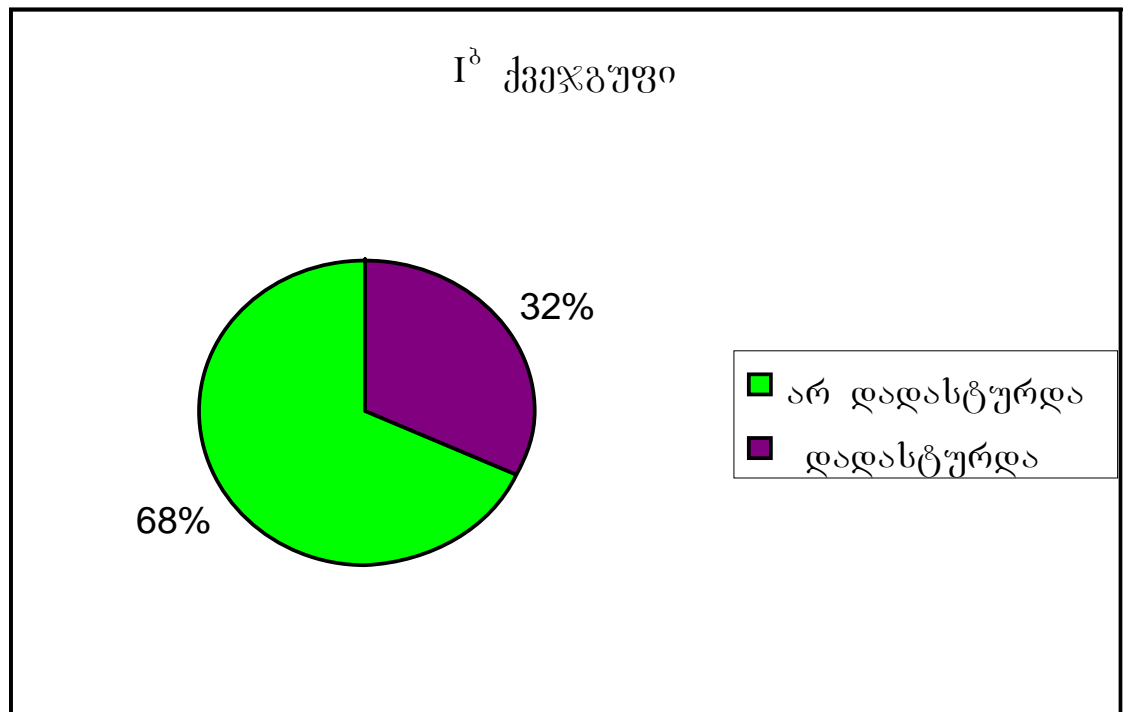


ჩატარებული დიაგნოსტიკური ლაპაროსკოპიის შედეგად I° ქვეჯგუფში 136 (70%) და Iᵇ ქვეჯგუფში 41 (32%) ავადმყოფთან (სულ 177) კლინიკური დიაგნოზი დაუდასტურდა და შესაბამისად, გაკეთდა აპენდექტომია, როგორც ლაპაროსკოპიული მეთოდით, ისე ლაპაროსკოპიის დია მეთოდზე კონვერსიით, ტექნიკური სიღტულებების და იატროგენული გართულებების გამო. ყველა ოპერაცია შესრულდა ზოგადი ენდოტრაქეული გაუტკივრებით.

დიაგრამა №2. მწვავე აპენდიციტის დიაგნოზი I° ქვეჯგუფში



დიაგრამა №3. მწვავე აპენდიციტის დიაგნოზი I<sup>ა</sup> ქვეჯგუფში



II ჯგუფიდან 221 ავადმყოფი პირობითად გავყავით ორ ქვეჯგუფად: II<sup>ა</sup> ქვეჯგუფში გაერთიანდა 174 ავადმყოფი, რომელთა წინასაოპერაციო კლინიკური დიაგნოზი მწვავე აპენდიციტი იყო და II<sup>ბ</sup> ჯგუფი გაერთიანდა 47 ავადმყოფი მწვავე აპენდიციტის საეჭვო

დიაგნოზით. ყველა შემთხვევაში დიაგნოზი დასმული იყო ანამნეზის და კლინიკურ-ლაბორატორიული მონაცემების შეჯერების საფუძველზე. II<sup>ა</sup> ქვეჯგუფში 174 ავადმყოფს გაუკეთდა აპენდექტომია მაკ-ბურნეის განაკვეთით. II<sup>ბ</sup> ჯგუფში 47 ავადმყოფთან დიაგნოზი დადასტურდა ან გამოირიცხა როგორც ინტრაოპერაციულად, ისე არაინვაზიური გამოკვლევების შედეგად (ულტრასონოგრაფია, კომპიუტერული ტომოგრაფია და ას.შ.). ტრადიციული მეთოდით სულ შესრულდა 201 აპენდექტომია, მათგან 2 აპენდექტომია ჩატარდა ადგილობრივი ინფილტრაციული ანესთეზიით, 6 შემთხვევაში ვენური ნარკოზის გამოყენებით. ყველა დანარჩენ შემთხვევაში გატარებული იქნა ზოგადი ენდოტრაქეული ნარკოზით.

**III ჯგუფში** 15 ავადმყოფი 2 დან 7 წლის ინტერვალით ნაოპერაციევი იყო მწვავე აპენდიციტის გამო ლაპაროსკოპული მეთოდით და 15 – 2 დან 8 წლის ინტერვალით ტრადიციული მეთოდით. განმეორებითი ჰოსპიტალიზაციისას 29 ავადმყოფს ჩაუტარდა ლაპაროსკოპული ქოლეცისტექტომია და 1-ს ტრანსაბდომინური ლაპაროსკოპული თიაქარპლასტიკა – TAAP. ავადმყოფები შერჩეული იქნენ სქესის, ასაკის და დიაგნოზის მიხედვით. 15 მათგანს ორივე ლაპაროსკოპული ოპერაცია ჩაუტარდათ ქ. სანკტ-პეტერბურგის (რუსეთი) 'Александровская больница'– ში; 15-ს ტრადიციული აპენდექტომია და შემდგომ ლაპაროსკოპული ოპერაცია – ჩვენს კლინიკაში. ამ ავადმყოფებზე დაკვირვებამ საშუალება მოგვცა შეგვეფასებინა და შეგვედარებინა აპენდექტომიის შემდგომ მუცლის ღრუში განვითარებული შეხორცებების ინტენსივობა ორივე მეთოდისთვის და მიგვესადაგებინა შესაბამისი კლასიფიკაცია.

ავადმყოფთა წინასაოპერაციო გამოკვლევის გეგმაში შედიოდა შემდეგი გამოკვლევები:

1. სისხლის საერთო ანალიზი.
2. სისხლის ბიოქიმიური გამოკვლევა.
3. კოაგულოგრამის განსაზღვრა.
4. სისხლის ჯგუფობრიობის და რეზუს ფაქტორის დადგენა.
5. სეროლოგიური სინჯები.

6. ვირუსული ჰეპატიტის მარკერები.
7. შარდის საერთო ანალიზი.
8. ელექტროკარდიოგრაფია.
9. გულმკერდის ღრუს რენტგენოსკოპია\_გრაფია.
10. მუცლის ღრუს ულტრასონოგრაფია.
11. პროფილირებულ სპეციალისტთა კონსულტაცია გამოვლენილი თანმხვედრი პათოლოგიის მიხედვით.

თანმხლები დაავადებები გამოვლენილი იქნა ორივე ჯგუფის 201 ავადმყოფში. თანმხლები დაავადებებიდან ყველაზე ხშირად დაფიქსირდა გულსისხლძარღვთა და სუნთქვითი სისტემის პათოლოგიები, კუჭის და 12 გოჯა ნაწლავის წყლულოვანი დაავადება, შარდ-სასქესო სისტემის პათოლოგიები, ქვედა კიდურების სისხლძარღვთა ვარიკოზული დაავადება და სხვა.

## **2.2 ოპერაციული მკურნალობის მეთოდები:**

### **2.2.1 მწვავე აპენდიციტის დიაგნოსტიკა და მკურნალობა კლასიკური მეთოდით**

ჩაუტარდა 140 ქალს (63,4%) და 81 მამაკაცს (336,6%). დაავადების დიაგნოზი ემყარებოდა ანამნეზის და კლინიკო-ლაბორატორიული მონაცემების, არაინვაზიური ინსტრუმენტალური კვლევის შედეგების ერთობლივ შეჯერებას. ოპერაციულ მიდგომად გამოყენებული იქნა მაკბურნეის განაკვეთი (183, 88,8%) და შუა-ლაპაროტომია (23, 21,2%). ყველა შემთხვევაში აპენდიქსის ტაკვი ლიგირების შემდეგ ბრუნდებოდა ქისისებრი ნაკერით ბრმა ნაწლავის კედელში და დამატებით გამოიყენებოდა “Z” – ისებრი ნაკერი. მუცლის ღრუს სანაცია\_დრენირებას მივმართავდით მხოლოდ დესტრუქციულ\_პერფორაციული აპენდიციტის დროს.

2.2.2 დიაგნოსტიკური ლაპაროსკოპიის და ლაპაროსკოპული აპენდექტომიის მეთოდიკა და ტექნიკა

### **ძირითადი ხელსაწყოები:**

ყველა პროცედურა ჩატარებული იქნა R.Wolf-ის, Karl Storz-ის, Stryker-ის, Olympus-ის, Aksioma-ს ფირმების მიერ წარმოებული აპარატურისა და ქირურგიული ინსტრუმენტების გამოყენებით. მუცლის ღრუს სანაციისთვის გამოიყენებოდა ბეტადინის 0,05%, ფურაცელინის 1%, ქლორჰექსიდიდინის 0,25% ხსარები.

**ავადმყოფთა წინასაოპერაციო მომზადება და ანესთეზიოლოგიური უზრუნველყოფა:**

წინასაოპერაციო მომზადება მიმდინარეობდა სტანდარტული სქემით. არჩევით მეთოდს წარმოადგენდა ზოგადი გაუტკივარება ტრაქეის ინტუბაციით, კარდიომონიტორინგის და პერიფერიული სატურაციის მუდმივი კონტროლით. ენდოტრაქეული ნარკოზი ტარდებოდა ჟანგბადის და აზოტის ქვეჟანგის ნარევით, შეფარდებით 3:1, ნარკოტიკული ანალგეტიკის გამოყენებით, სათანადო რელაქსაციის პირობებში. შესავალი ნარკოზი ტარდებოდა ბარბიტურატებით ან კეტამინით.

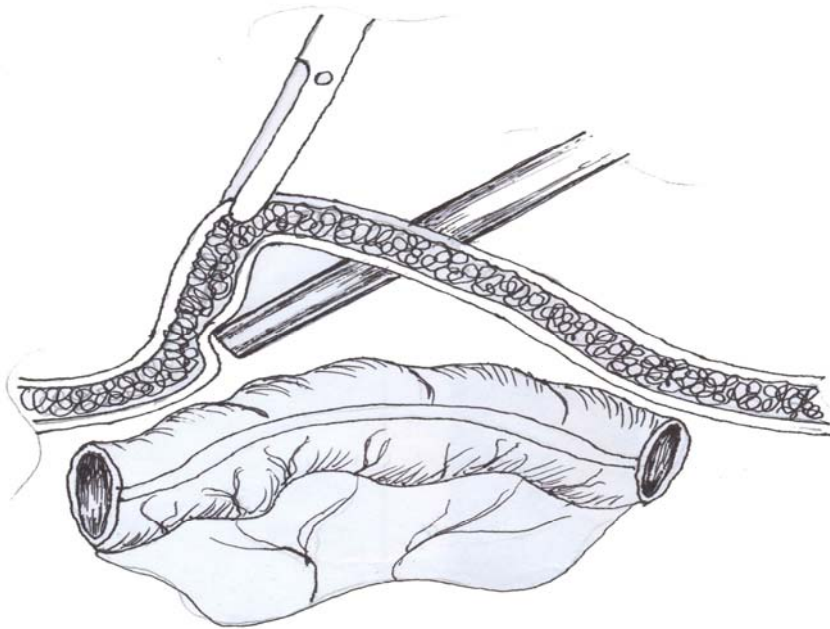
**ავადმყოფის მდებარეობა, საოპერაციო ბრიგადის და აპარატურის განლაგება:**

საოპერაციო ბრიგადის, მონიტორის და ტროაკარების განლაგება პირობითად წარმოდგენილია 2 მეთოდად: I. მონიტორი მოთავსებულია ავადმყოფის მხრის სარტყლის დონეზე მარჯვენა; ოპერატორი და ასისტენტი – პაციენტისგან მარცხნივ, ხოლო საოპერაციო მედდა – ქირურგის საპირისპირო მხარეს II. მონიტორი მოთავსებულია ავადმყოფის ქვედა კიდურების დისტალურად. ოპერატორი და საოპერაციო მედდა – ავადმყოფისგან მარცხნივ, ასისტენტი – მარჯვენა; საოპერაციო ბრიგადის განლაგების ორივე მეთოდი უზრუნველყოფს ჭიანჭლის მაქსიმალურ ვიზუალიზაციას და ოპერაციულ მიდგომას. დიაგნოსტიკური ლაპაროსკოპია უმეტესად წარმოებდა ერთი ქირურგის მიერ; მაგრამ რიგ შემთხვევებში, სრულყოფილი დიაგნოსტიკის ჩატარებისთვის საჭირო იყო დამატებითი სამუშაო იარაღის გამოყენება და მანიპულაცია სრულდებოდა ორი ქირურგის მიერ.

**ა) პნევმოპერიტონეუმის შექმნა, ტროაკარების განლაგება:**

პნევმოპერიტონეუმის შესაქმნელად გამოიყენებოდა: მარცხენა ფერდქვეშა ან ჭიპის არეში ვერეუმის ნემსის პუნქცია; პირველი ტროაკარის ჩადგმის ღია ლაპაროსკოპული

მეთოდები ან ჩვენს მიერ დახვეწილი ლაპაროლიფტივით პირველი ტროაკარის პირდაპირი ჩადგმის მეთოდის ტექნიკამ საბოლოოდ შემდეგი სახე მიიღო: ჭიპის ზედა ან ქვედა ნაკვეთთან ტარდება განივი ნახევარკალისებურ განაკვეთი სიგრძით 8-10მმ, შემდეგ ჭიპის ნაწიბურზე მიკულიჩის ტიპის მომჭერის საშუალებით ხორციელდება მუცლის წინა კედლის მაქსიმალურ ლიფტინის, განაკვეთებიდან პირველი ტროაკარი (10მმ) მუცლის ღრუში თავსდება აპონევროზის მიმართ  $90^{\circ}$  და ჰორიზონტალური სიბრტყის  $- 45^{\circ}$ -ით როტაციული მოძრაობით, მუცლის კედლის ყველა შრის გავლის შეგრძნებით. აღნიშნული პროცედურის შესრულებით ტროაკარის წვერი, მუცლის ღრუში მოთავსებისას, მიეზღინება ლაპაროლიფტივით წარმოქმნილ კონტრლატერალურ მუცლის წინა კედელს. რაც პრაქტიკულად გამორიცხავს მუცლის ღრუს ორგანოების იატროგენულ დაზიანებას და ამავე დროს, მნიშვნელოვნად ამცირებს პნევმოპერიტონეუმის დამყარების ხანგრძლივობას. პნევმოპერიტონეუმი მყარდებოდა  $\text{CO}_2$ -ით 8-14 მმ (6 მმ ადგილობრივი ანესთეზიის დროს) ვცწყსვ-ით.

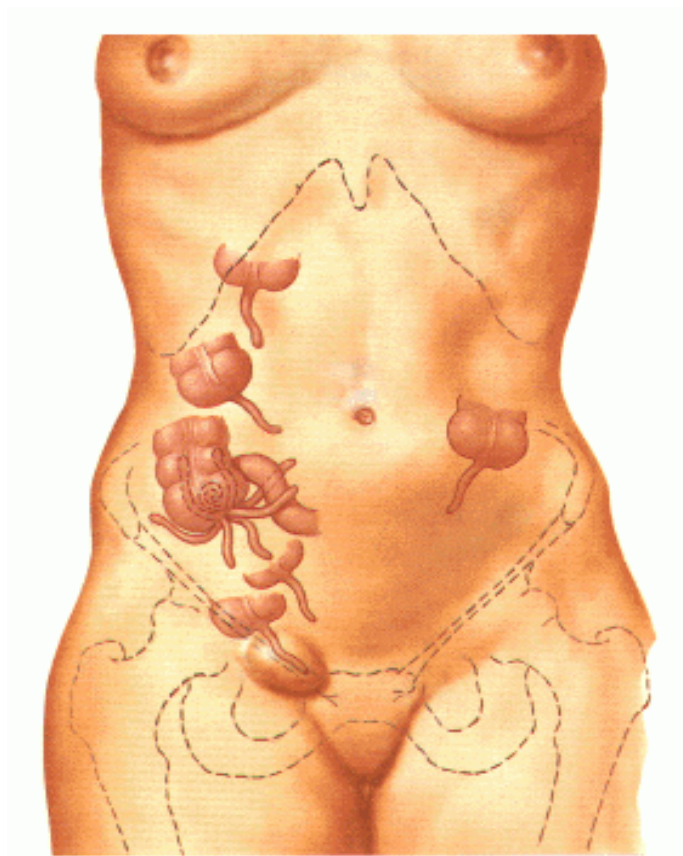


ნახატი №1 პირველი ტროაკარის ჩადგმა

დიაგნოსტიკური ლაპაროსკოპიის და ლაპაროსკოპული აპენდექტომიის შესრულებისას გამოიყენებოდა სამუშაო ტროაკარების ორი კომპლექტაცია: ა) ერთი 10 მმ-იანი და ერთი 5 მმ-იანი, ბ) ორი 5 მმ-იანი. ტროაკარების განლაგებას ვაწარმოებდით შემდეგი სქემით: ტროაკარები იდგმებოდა მუცლის კედლის ორივე მხარეს სიმეტრიულად მეზოგასტრიუმის არეში, ჭიპის დონიდან 2-3 სმის ქვემოთ ან თემოს ფოსოს არეში, უპირატესად ბოქვენისკენ. 10 მმ-იან ტროაკარს ვიყენებდით მიზანმიმართულად, მოკვეთილი ჭიანჭლის მუცლის ღრუდან ევაკუაციისთვის და ვდგამდით მარჯვენა თემოს ფოსოს არეში.

### **2.2.3 ბ) დიაგნოსტიკური ლაპაროსკოპია**

ლაპაროსკოპული მიდგომის ეტაპის დასრულების შემდგომ, წარმოებდა მუცლის ღრუს ეტაპობრივი რევიზია. დათვალიერება იწყებოდა მუცლის ღრუს ზედა სართულიდან შემდეგი მიმდევრობით: დიაფრაგმისქვეშა სივრცეები, ლატერალური ღარები, ორივე თემოს ფოსო, და ბოლოს დუგლასის ფოსო. პათოლოგიის ლოკალიზაციის მიხედვით ფასდებოდა პერიტონეუმის ვისცერული და პარიესული ფურცლების ანთებადი ცვლილებები, ანთების გავრცელების საზღვრები და ფორმა (ჰიპერემია, ფიბრინული ნადებები, ჩირქი); მუცლის ღრუში არსებულ შეხორცებები, ანთებადი ექსუდატის ხასიათი, რაოდენობა და გავრცელების საზღვრები. ძირითადი დაავადების დიაგნოზირების შემდეგ, მნიშვნელოვან ყურადღებას ეთმობოდა შესაძლო თანმხვედრი პათოლოგიის ამოცნობას და შემდგომი ქირურგიული ტაქტიკის განსაზღვრას.



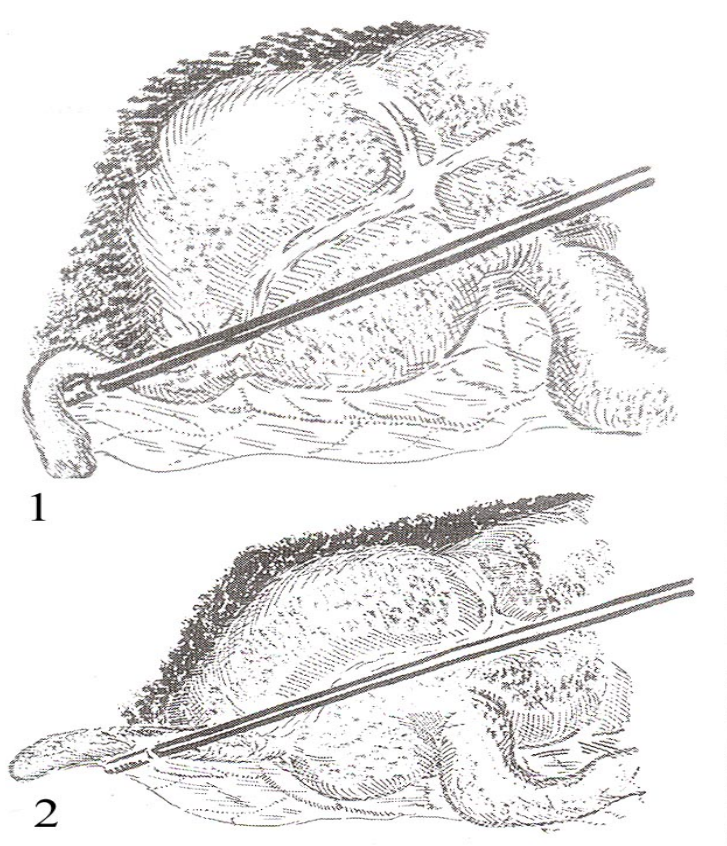
## ნახატი № 2 ბრმა ნაწლავის და ჭიანწლავის შესაძლო მდებარეობა

მუცლის ღრუში გამონადენის არსებობის შემთხვევაში, მარცხნივ მეზოგასტრიუმში ან თემოს ფოსოში ჩადგმული სამუშაო ტროაკარიდან წარმოებდა სითხის ასპირაცია, რითიც მინიმუმამდე მცირდებოდა ანთებადი ექსუდატის სხვა არეებში მოთესვის რისკი.

პათოლოგიის და ექსუდატის ლოკალიზაციის მიხედვით ხდებოდა ავადმყოფის შესაბამისი რეპოზიცია. საექვო აპენდიციტის დიაგნოზირების დროს ავადმყოფი თავსდებოდა ტრენდელბურგის პოზიციაში საოპერაციო მაგიდის მარცხნივ 15-20<sup>0</sup>-ით გადახრით, რითაც ხდებოდა ნაწლავთა მარყუქების გადმონაცვლება ილეოცეკალური არიდან და მცირე მენჯის ღრუდან. მარჯვენა თემოს ფოსოს არის და მცირე მენჯის ღრუს დეტალური რევიზიისას უპირატესობა ენიჭებოდა ატრავმული, “რბილი” მანიპულატორის გამოყენებას. რიგ შემთხვევაში, ავადმყოფის პოზიციის შეცვლა საკმარისი იყო ჭიანწლავის დასათვალისწინებლად და დიგნოზის ვერიფიკაციისთვის. მწვავე აპენდიციტის დესტრუქციული ფორმების დიაგნოსტიკა არ წარმოადგენს სირთულეს და შესაბამისად, ხორციელდებოდა აპენდექტომია ლაპაროსკოპული ან კლასიკური მეთოდის გამოყენებით.

ჭიანჭლავის გაძლიერებული სისხლძარღვოვანი სურათი და მცირე გამონადენი არ მიიჩნეოდა აპენდექტომიის ჩატარების კრიტერიუმად. განსაკუთრებული მნიშვნელობა ენიჭებოდა აპენდიქსის ღრმა შრეების ანთებად-ინფილტრაციული ცვლილებების შეფასებას, რის დასადგენადაც მივმართავდით შემდეგ ხერხს: ჭიანჭლავის შუა ნაწილის იარაღით აწევით ვსაზღვრავდით დანამატის რიგიდულობას – აპენდიქსის “ჩამოკიდება” მიუთითებდა ღრმა შრეებში ანთებად-ინფილტრაციული ცვლილებების არარსებობას.

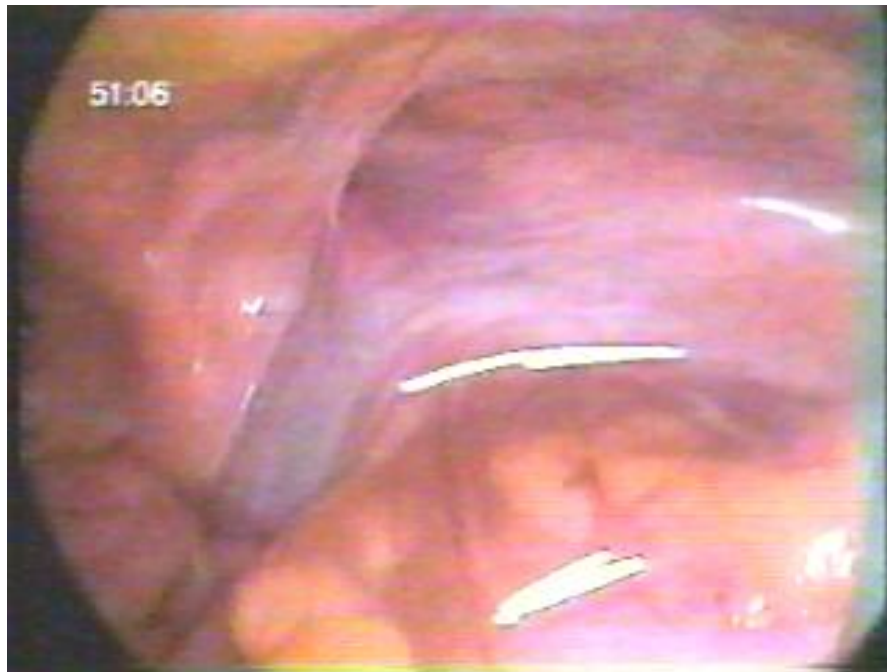ნახატი № 3 ჭიანჭლავის “ჩამოკიდება” (1) და რიგიდულობა (2)



აპოდაქტილური პალპაციით მოწმდებოდა აპენდიქსის კედლის ელასტიურობა: ანთებადი ცვლილებების შემთხვევაში, რბილბრანშიანი იარაღის პალპაციით, შეიგრძნობოდა კედლის მომატებული სიმკვრივე და ნაკლებელასტიურობა. ბრანშის

პრეპარირების ადგილას ჭიანჭლის კედელზე ჩნდებოდა მრავლობითი წვრილი სუბსეროზული სისხლჩაქცევები, რაც მწვავე ანთებად ცვლილებებზე მიანიშნებდა.

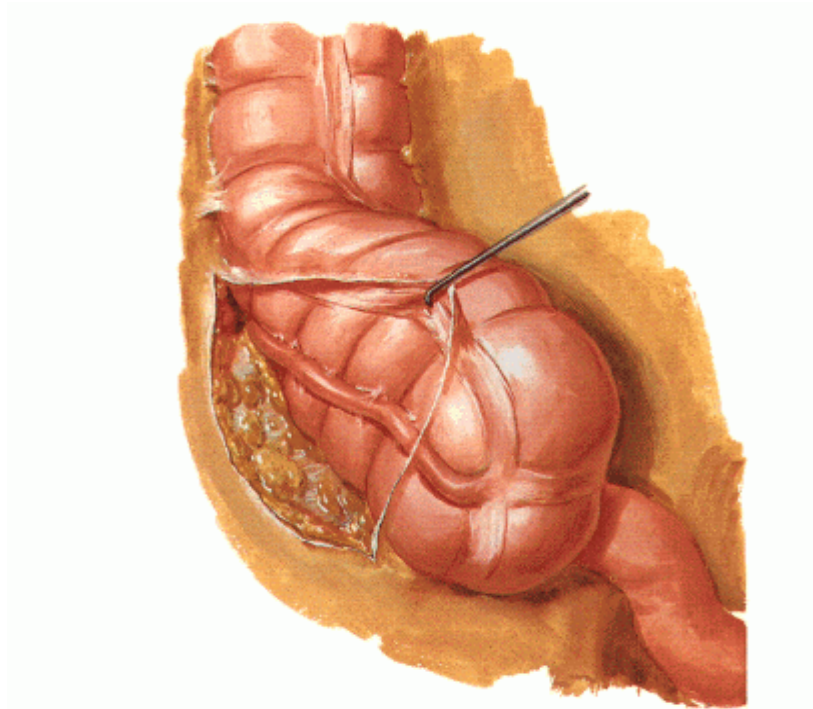
აპენდიქსის ატიპური (რეტროცეკალური, რეტროპერიტონეული) მდებარეობისას და ტლანქი შეხორცებების ან ანთებადი ინფილტრაციის გამო, როდესაც ვერ ხერხდებოდა დანამატის ვიზუალიზაცია, მნიშვნელობა ენიჭებოდა ანთების ირიბ ნიშნებს: გაძლიერებულ სისხლძაღვოვან სურათს ილეოცეკალურ არეში, გამონადენის ხასიათს და რაოდენობს, ბრმა ნაწლავის კედლის და აპენდიქსის ფუძის ინფილტრაციას. ყველა საეჭვო შემთხვაში დიაგნოზის ვერიფიკაციის მიზნით ხორციელდებოდა არსებული შეხორცებების და რბილი, ანთებადი ინფილტრატის დაშლა. აპენდიქსის რეტროცეკალური მდებარეობისას ბრმა ნაწლავის მობილიზაცია წარმოებდა მის ლატერალურად, პერიტონეუმის, ვისცერული და პარიესული ფურცლების ერთმანეთში გადასვლით წარმოქმნილი ნაკეცის არიდან და ჩლუნგი წესით ხდებოდა რეტროცეკალური სივრცის გამოთავისუფლება, ჭიანჭლის სრულ ვიზუალიზაციამდე.



სურათი №1 რეტროცეკალური სივრცის მობილიზაციის საზღვარი

ზოგ შემთხვევაში, განსაკუთრებული ტექნიკური სირთულეების ფონზე, აღნიშნული მანიპულაციების შესრულებისას იატროგენული დაზიანებების მაღალი რისკის გამო, წარმოებდა კონვერსია ღია მეთოდზე და სრულდებოდა ტრადიციული აპენდექტომია.

მწვავე აპენდიციტის დიაგნოზის გამორიცხვის შემთხვევაში განმეორებით ხორციელდებოდა მუცლის ღრუს რევიზია, ქალებში კი განსაკუთრებული ყურადღება ექცეოდა მცირე მენჯის ღრუს ორგანოებს. აუცილებლობის შემთხვევაში, დიაგნოსტიკა და მკურნალობა გრძელდებოდა პროფილირებულ სპეციალისტთა ჩართვით. სხვა პათოლოგიების დროს, რომლებიც არ საჭიროებდნენ ოპერაციულ მკურნალობას, ჩარევა შემოიფარგლებოდა მუცლის ღრუს (დუგლასის ფოსოს) საკონტროლო დრენირებით, დინამიკაში დაკვირვებით, და ხორციელდებოდა სიმპტომატური მკურნალობა 1 დან 2 დღემდე.



ნახატი № 4 მობილიზირებული რეტროცეკალური არე სქემატურად

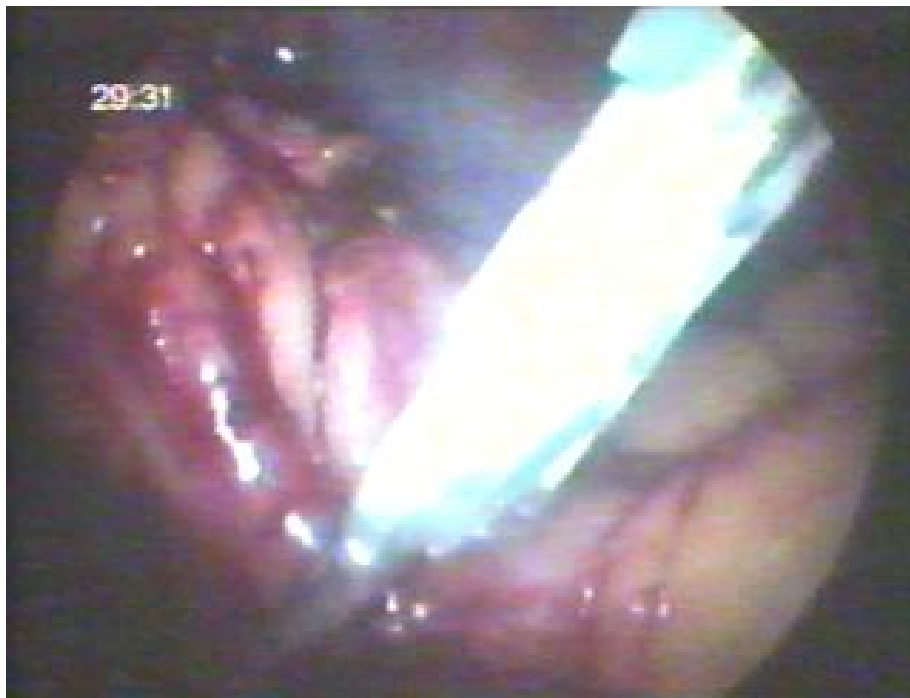#### **2.2.4. ლაპაროსკოპული აპენდექტომიის ეტაპები:**

პათოლოგიის ხასიათის და ჭიანჭლის ანატომიური მდებარეობის შეფასების მიხედვით, დგინდებოდა ოპერაციული ჩარევის მოცულობა და ქირურგიული ტაქტიკა. ოპერაციის საწყის და სადიაგნოზო ლაპაროსკოპიის ეტაპებზე შეხორცებების არსებობისას, საოპერაციო ველის მობილიზების მიზნით ხორციელდებოდა აპენდიქსის და მისი ჯორჯლის გამოთავისუფლება შეხორცებებიდან, ბასრი და ჩლუნგი წესით, ელექტროკოაგულაციის გამოყენებით.

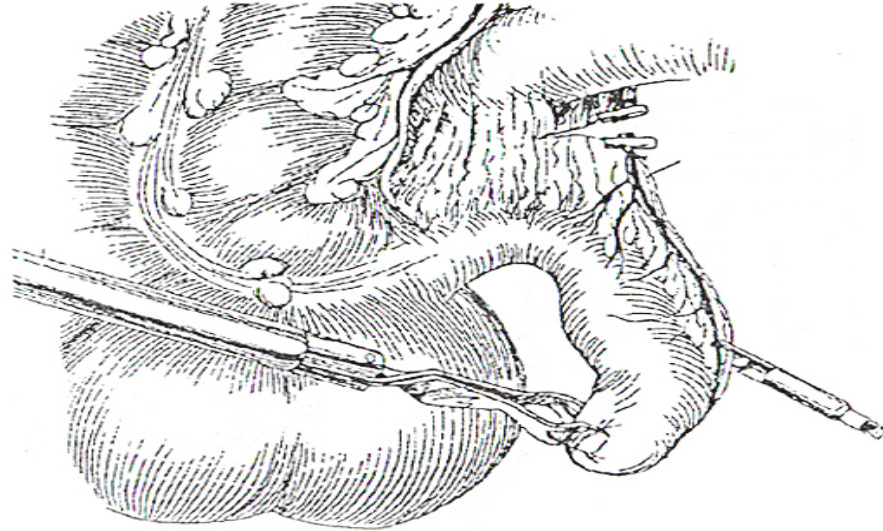
### ჭიანჭლის ჯორჯლის მობილიზაცია

I. კლიპირება, როგორც დამოუკიდებელი მეთოდის, ჯორჯლის მობილიზაციისთვის ჩვენ არ გამოგვიყენებია, კლიპის მოვარდნის შედარებით მაღალი რისკის და ნაკლებად საიმედოობის გამო.

a. appendicularis-is კლიპირება ჩვენ მიერ გამოყენებული იყო ერთ შემთხვევაში, როგორც დამატებითი ღონისძიება.



სურათი № 2 აპენდიქსის ჯორჯლის კლიპირება



ნახატი №5 a. appendicularis-ის კლიპირება

II. ერთჯერადი საკერავი სტეპლერის (ENDO-GIA) გამოყენებით შესაძლებელია ჯორჯლის და ჭიანჭლავის ერთმომენტად ლიგირება და გადაკვეთა, ჰემოსტაზის და ტაკვის ჰერმეტიზმის საიმედო დაცვით. მის ნაკლად შეიძლება ჩაითვალოს სტეპლერის ერთჯერადობა და მაღალი ღირებულება, და მისი შეზღუდული გამოყენება ჭიანჭლავის ატიპიური მდებარეობის და მოკლე ჯორჯლის არსებობის შემთხვევებში. ჩვენს მიერ მოყვანილ კლინიკურ მასალაში, ჯორჯლის და ტაკვის მობილიზაციისთვის ENDO—GIA გამოყენებული იქნა 3 შემთხვევაში.

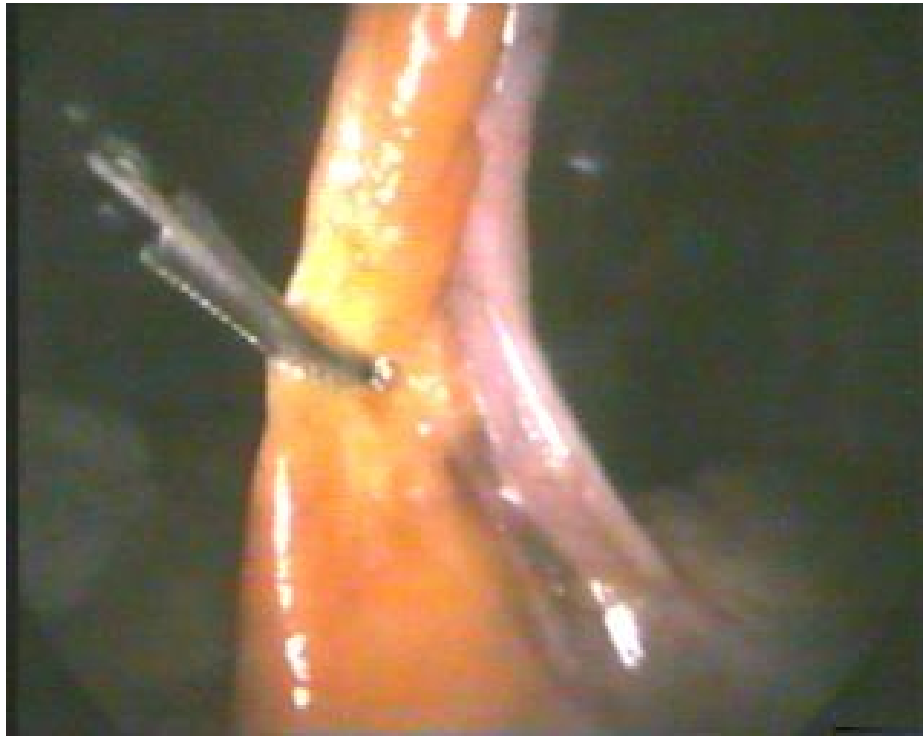

ნახატი № 6 ჭიანჭლის ჯორჯლის ENDO—GIA- თი მობილიზაცია

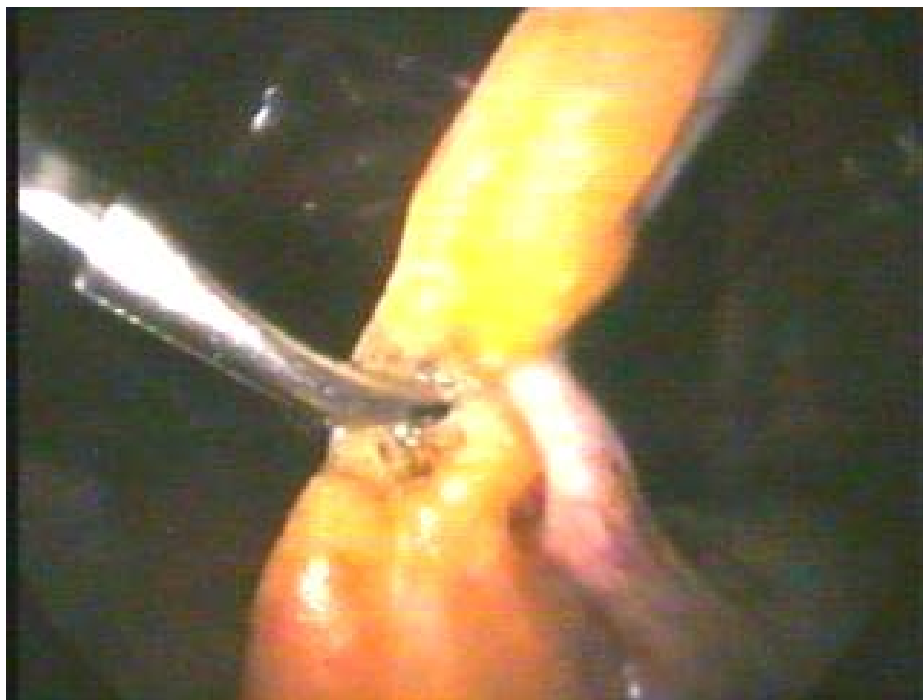**III. L.G. გენერატორი (Liga-Sure)** ავტომატურ რეჟიმში ახორციელებს ბრანშებში მოყოლებული ჯორჯლის ქსოვილის და სისხლძარღვების უსაფრთხო კოაგულაციას და გაკვეთას. ავტორთა უმრავლესობა Liga-sure-ს ნაკლად მიიჩნევს მის მაღალ ღირებულებას და ამის გამო, აპენდექტომიების შესრულებისას მის ფართო პარაქტიკაში დანერგვას კითხვის ნიშნის ქვეშ აყენებს. Liga-sure ჩვენს მიერ გამოყენებული იყო 4 შემთხვევაში.

#### **IV. ელექტროკოაგულაცია:**

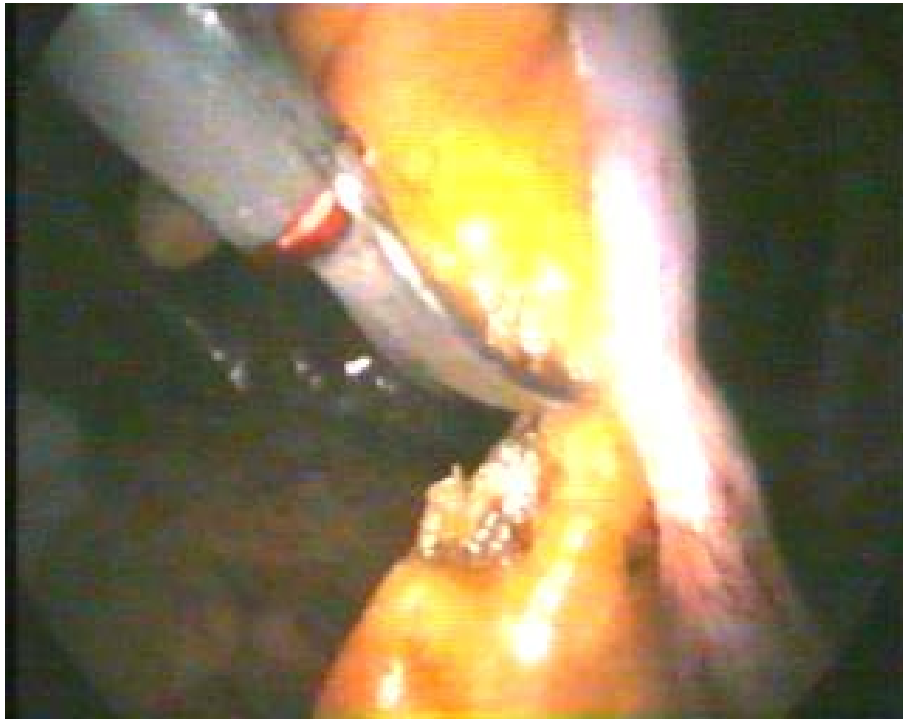*ა) მონოპოლარული* ინსტრუმენტის გამოყენების მეტი საიმედოობისთვის, კოაგულაცია წარმოებდა ორ სართულად: კოაგულაცია იწყებოდა ჯორჯლის თავისუფალი კიდის შუა მესამედიდან ორ რიგად, 2-3 მმ-ის დაცილებით, რის შემდგომაც ჯორჯლი იკვეთებოდა კოაგულაციის ზედა სართულის საზღვერზე. მონოპოლარული კოაგულაცია, ჩვენს მიერ, ძირითადად გამოყენებოდა არაინფილტრირებული ჯორჯლის მობილიზაციისთვის (64 შემთხვევა).



სურათი №3 აპენდიქსის ჯორჯლის მობილიზაცია მონოპოლარით



სურათი №4 აპენდიქსის ჯორჯლის მობილიზაცია მონოპოლარით



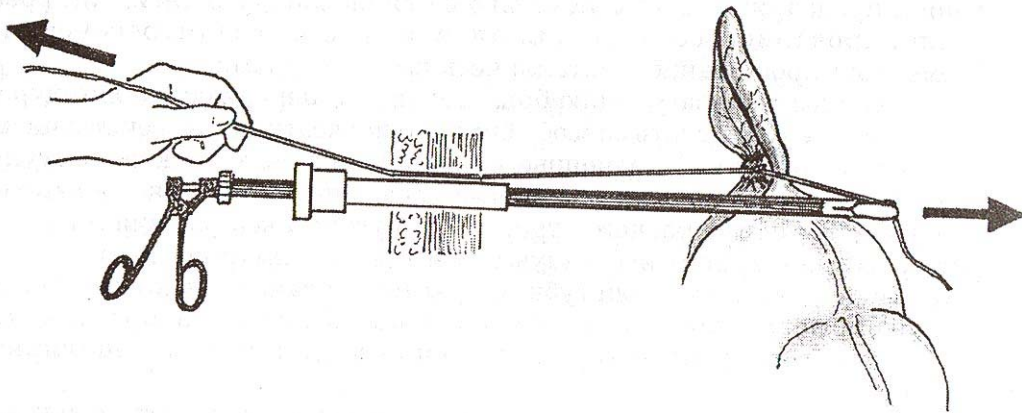
სურათი № 5 აპენდიქსის ჯორჯლის გადაკვეთა კოაგულაციურ “საფეხურებს” შორის

**ბ) ბიპოლარული** იარაღი, ქსოვილების ფართე დამწვრობის გარეშე, უზრუნველყოფდა ბრანშებს შორის მოქცეული ქსოვილის და სისხლძარღვების საიმედო კოაგულაციას, სრული ჰემოსტაზის მიღწევით. როგორც უფრო უსაფრთხო მეთოდიკა, ბიპოლარული კოაგულაცია გამოიყენებოდა ინფილტრირებულ, გასქელებულ ჯორჯლის მობილიზაციის მიზნით და რეტროგრადული აპენდექტომიის დროს (46 შემთხვევა).

#### **V. ლიგირება:**

კვლევის პროცესში დახვეწილი და შემუშავებული იქნა ლიგირების ორიგინალური მეთოდიკა, რომლის საიმედოობა მანუალური კვანძვის ტოლფასია და შესრულების ტექნიკა მდგომარეობს შემდეგში: მარცხენა თეძოს ფოსოს ტროაკალური ჭრილობიდან მუცლის ღრუში წინასწარ თავსდება გაუწოვადი ძაფი, რომლის გრძელი ბოლო რჩება ექსტრაპერიტონეალურად. აპენდიქსის ფუძესთან დისექტორით წარმოქმნილ ფანჯარაში ტარებდა ძაფის მუცლის ღრუს ნაწილის ბოლო და ენდოიარადით იქმნება ქირურგიულ ინტრაკორპორული კვანძი. გაკვანძვისას ძაფის აღნიშნულ ბოლო ფიქსირებდება იმავე

იარაღით, ხოლო მუცლის ღრუს გარეთ მოთავსებულ მეორე ბოლო იჭიმება მანუალურად, ისე, რომ ძაფის დაჭიმვის და იარაღის ღერძი ერთმანეთს დაემთხვეს და კვანძის ორივე მხარეს ძაფის ბოლოებს შორის შეიქმნას  $180^{\circ}$ . ამგვარად, შესაძლებლობა იქმნება კვანძის მოჭერის ხარისხი გაკონტროლდეს ხელის შეგრძნებით. სრულფასოვანი კვანძის წარმოქმნის შემდეგ ჯორჯლის ელექტროკოაგულაციით გადაკვეთა აუცილებლობას აღარ წარმოადგენს, რაც შესაბამისად ამარტივებს პროცედურას და ამცირებს მის ხანგრძლივობას.

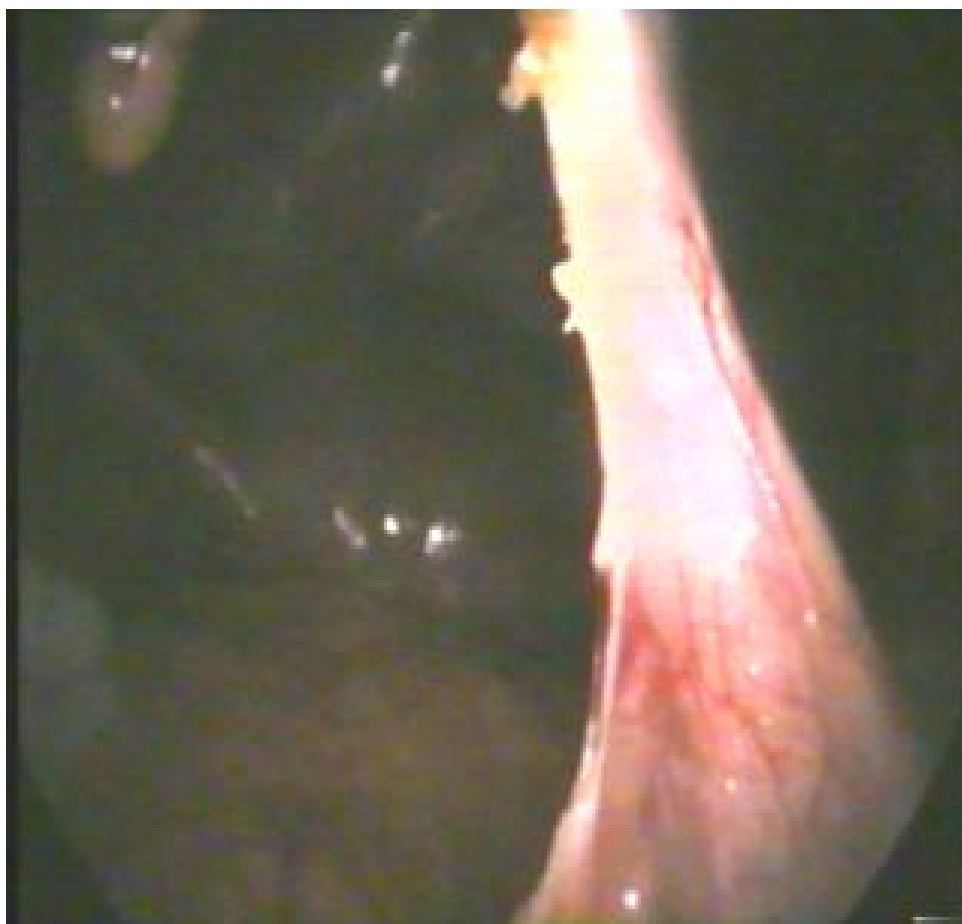

ნახატი №7 ჯორჯლის ლიგირება

ლიგირების აღნიშნული მეთოდიკა გამოყენებული იყო 46 შემთხვევაში. უნდა აღინიშნოს, რომ მოკლე, ინფილტრაციულად გასქელებული ჯორჯლის შემთხვევაში, ასევე რეტროგრადული აპენდექტომიის წარმოებისას ლიგირების მეთოდის გამოყენება ტექნიკურად შედარებით გართულებულია. ასეთ შემთხვევებში უპირატესობა ენიჭებოდა ბი-ან მონოკოაგულაციას, ან ლიგირებას და კოაგულაციას შეუღლებულად (5 შემთხვევა).

**ჭიანჭლავის მობილიზაცია:**

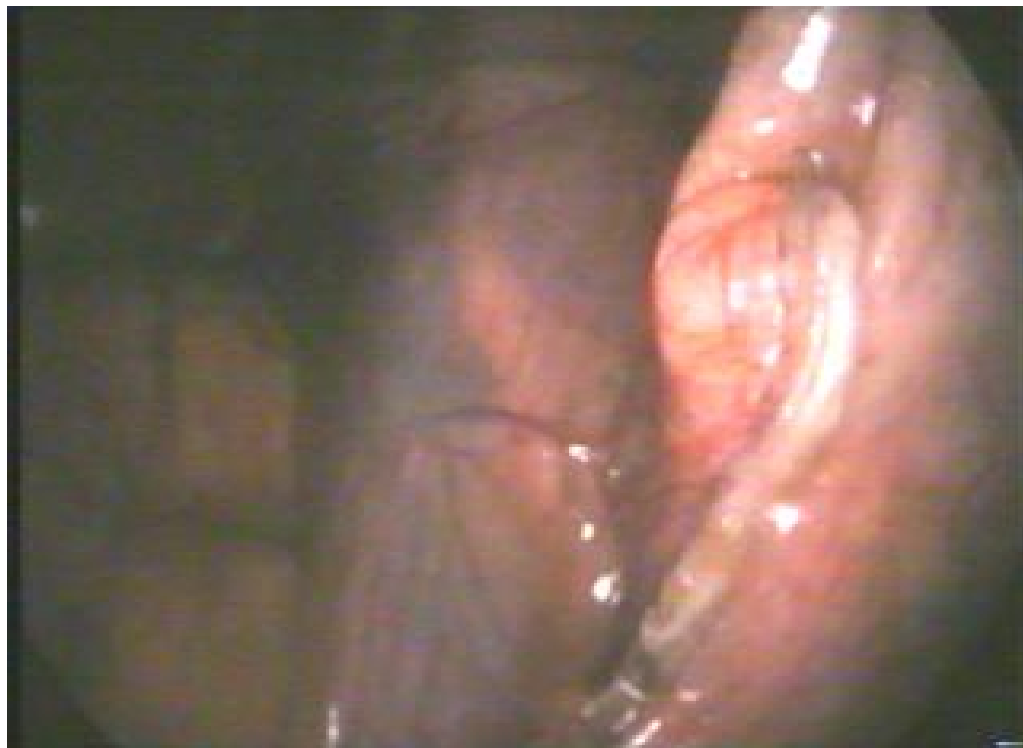*I. ერთჯერადი საკერავი სტეპლერის (ENDO-GIA) შესაძლებელია, როგორც ჯორჯლის და ჭიანჭლის ერთმომენტად ლიგირება და გადაკვეთა, ჰემოსტაზის და ტაკვის ჰერმეტიზმის საიმედო დაცვით, ასევე ჭიანჭლის ფუძის იზოლირებულად ლიგირება-გადაკვეთა (3 შემთხვევა), დესტრუქციული აპენდიციტის და მკვეთრად გასქელებულ-ინფილტრირებული ბრმა ნაწლავის და აპენდიქსის ფუძის არსებობის შემთხვევაში.*



სურათი № 6 მობილიზებული ჭიანჭლის ფუძე



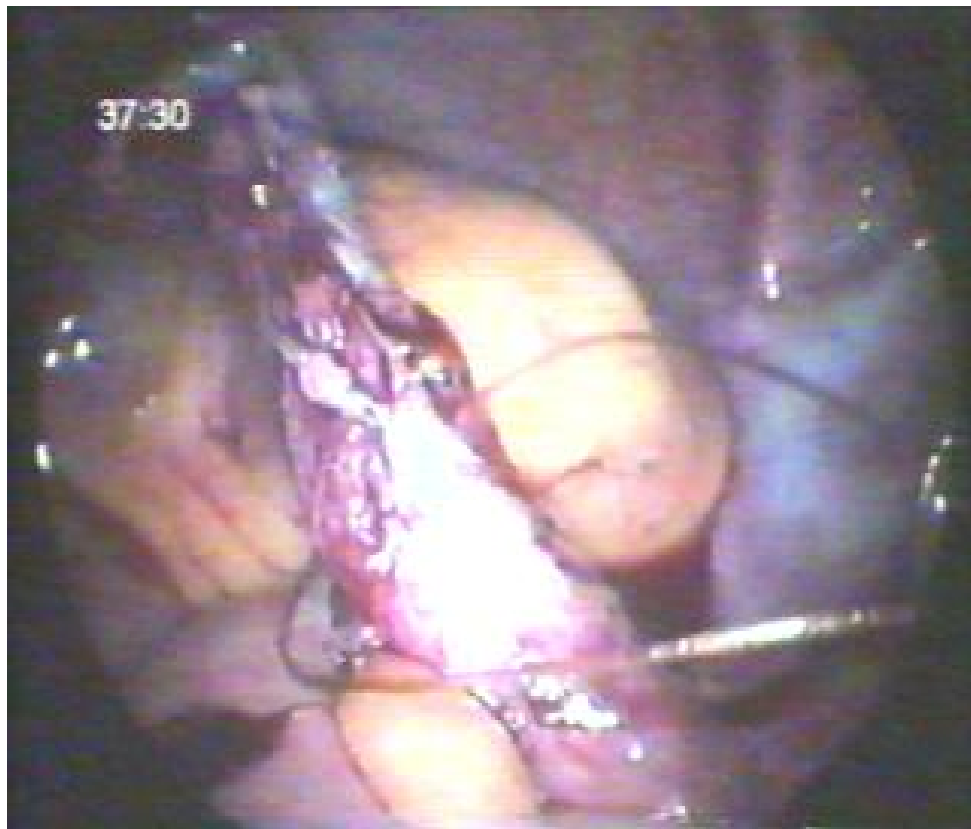სურათი №7 ჭიანჭლის ფუძეზე ENDO-GIA \_ს დადება



სურათი № 8 ჭიანჭლის ფუძე ENDO-GIA\_თი გადაკვეთის შემდეგ

## II. ჭიანჭლის ლიგირება

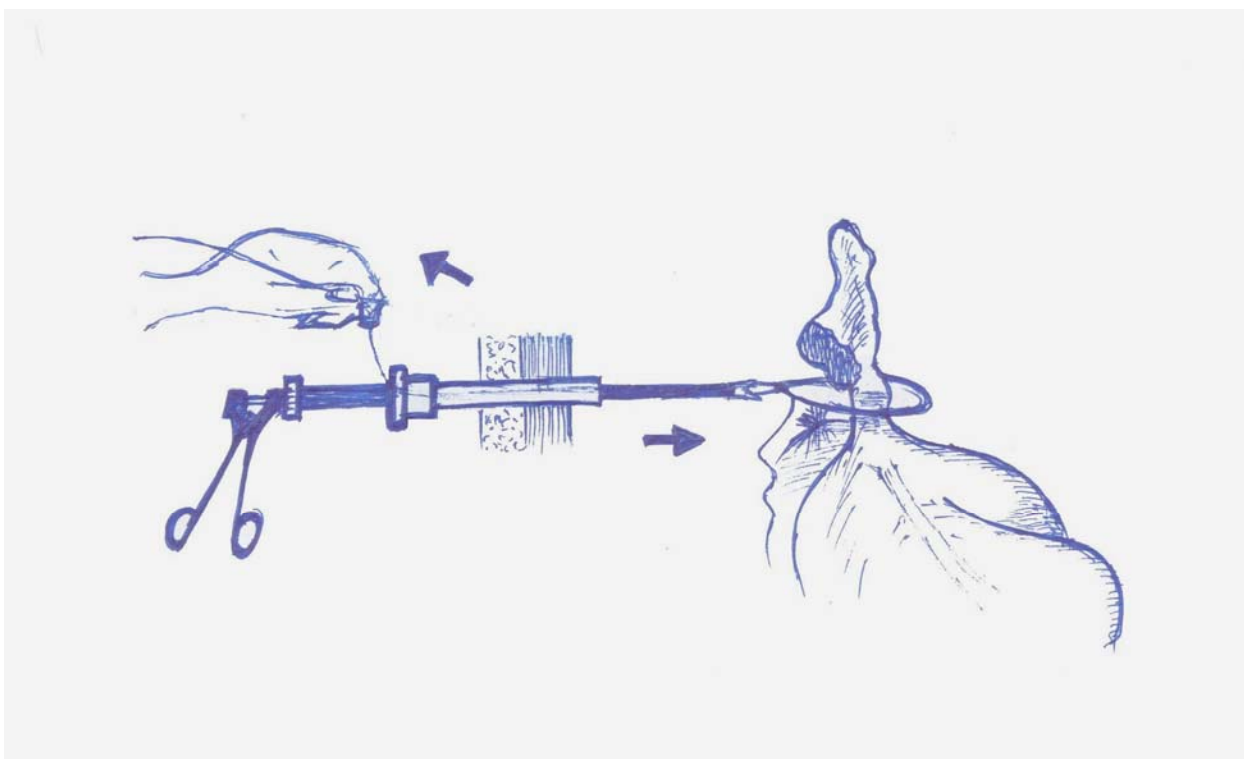
ა) *ენდომარყუის*, Endo-loop-ი, მარტივი კონსტრუქცია აადვილებს მის გამოყენებას და უზრუნველყოფს ჭიანჭლის ფუძის საიმედო ლიგირებას და ტაკვის ჰერმეტიზმს, აგრეთვე შესაძლებელია ინსტრუმენტის მრავალჯერადი გამოყენება მისი ოპერაციის წინ მუშა მდგომარეობაში მოყვანით. ტაკვის ლიგირებისთვის Endo-loop-ი ჩვენ მიერ გამოყენებული იყო 9 შემთხვევაში.



ნახატი №9 ჭიანჭლის Endo-loop-ით გადაკვანძვა

Endo-loop-ით ლიგირების პრინციპზე დაფუძნებით, ჩვენ მიერ შემუშავებული და გამოყენებული იყო რედერის ენდომარყუის მოდიფიკაცია: წინასწარ გამზადებული ენდომარყუი მუცლის ღრუში ტროაკარის ჭრილობიდან თავსდება. კვანძის მოჭერას წარმოებს რბილ და ფართობრანშიანი ინსტრუმენტის გამოყენებით,

ექსტრაპერიტონიალური ბოლოთი დაჭიმულ ძაფზე კვანძის და ინსტრუმენტის ერთდროული გადაადგილებით მარყუჟის საბოლოო მოჭერამდე. შემდეგ წინასწარ დატოვებული გრძელი ყუნწით იქმნება დამატებით ინტრაკორპორალურ კვანძი და მანუალური კონტროლით სრულდება საიმედო ლიგატურის წარმოქმნა. აღნიშნული მოდიფიკაციის გამოყენება სრულად გვაზღვევდა ენდომარყუჟის მოშვების და მის ფონზე ტაკვის უკმარისობის განვითარების საშიშროებისგან და ჩვენ მიერ გამოყენებული იყო 26 შემთხვევაში.



ნახატი № 8 ჭიანჭლის ფუძის ლიგირება რედერის მარყუჟის მოდიფიკაციით უნდა აღინიშნოს, რომ ენდომარყუჟის გამოყენება აპენდექტომიის რეტროგრადულად შესრულების შემთხვევაში პრაქტიკულად შეუძლებელია.

**ბ) ინტრაკორპორული ლიგირება** წარმოებდა ჯორჯლის ლიგირების ზემოთ აღწერილი მეთოდის გამოყენებით. მისი გამოყენება მოსახერხებელია როგორც ანტეგრადული, ისე რეტროგრადული აპენდექტომიების შესრულებისას. აღნიშნული მეთოდიკა გამოყენებული იყო 125 შემთხვევაში.

იმ შემთხვევებში, როდესაც ჭიანჭლის ფუძეზე არ იყო მკვეთრად გამოხატული დესტრუქციული ცვლილებები, ვაწარმოებდით მის ერთმაგ ლიგირებას და შემდგომ მაკრატლით გადაკვეთას კვანძიდან 5 მმ-ში. ლორწოვანი მუშავებდებოდა კოაგულაციით ან იოდით. ჭიანჭლის ანთებადად გამსხვილებული და ინფილტრირებული ფუძის შემთხვევაში, წარმოებდა მისი ორმაგი ლიგირება 2 მმ-ის ინტერვალით. აპენდიქსის და ბრმანაწლავის ფუძის არეში მკვეთრად გამოხატული დესტრუქციული ცვლილებებისას აუცილებლად მივიჩნევდით ტაკვის ჩაყურსვას ბრმანაწლავის კედელში ქისისებრი ან “Z”-ისებრი ნაკერის გამოყენებით.

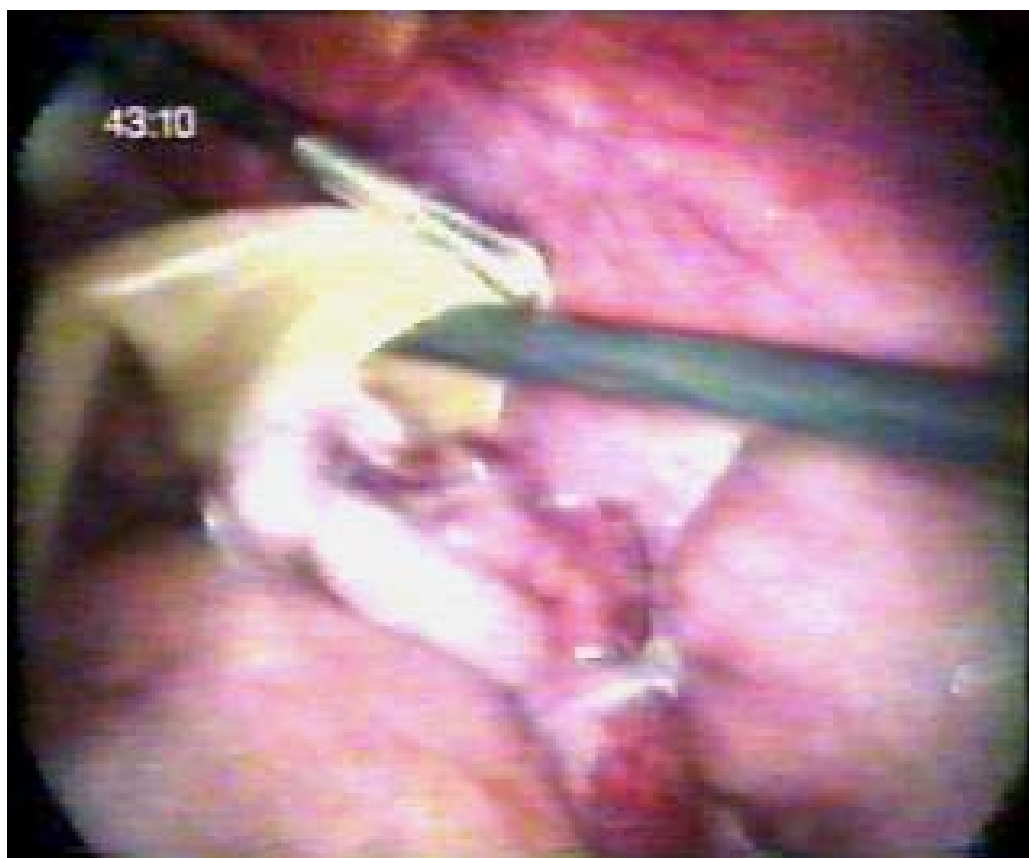ანტეგრადული აპენდექტომიის შესრულებისას, ჭიანჭლის ლიგირების არცერთ შემთხვევაში აპენდიქსის დისტალურ ნაწილზე დამატებითი კვანძი არ იყო გამოყენებული – აპენდიქსი გადაკვეთისთანავე თავსებდებოდა კონტეინერში, რითიც საოპერაციო არის დაბინძურების რისკი მინიმუმამდე მცირდებოდა. ჭიანჭლის დისტალური ნაწილის ლიგირება სრულდებოდა მხოლოდ რეტროგრადული აპენდექტომიის წარმოების შემთხვევაში. დისტალური ლიგატურა ედებოდა პროქსიმალური ლიგატურიდან 7-8 მმ-ის მანძილზე და ჭიანჭლავი იკვეთებოდა აღნიშნულ კვანძებს შორის (23 შემთხვევა).

**მუცლის ღრუს სანაცია** ანტისეპტიური ხსნარებით სრულდებოდა მხოლოდ დესტრუქციულ-პერფორაციული აპენდიციტების დროს ან მნიშვნელოვანი ჩირქოვანი გამონადენის არსებობის შემთხვევებში. მუცლის ღრუში დიდი რაოდენობით ჩირქოვანი გამონადენის და ფიბრინული ნადებების არსებობისას სანაცია წარმოებდა ბეტადინის 0,05% ხსნარით, რომელსაც გამოხატულ ანტიბაქტერიულ მოქმედებასთან ერთად ფიბრინოლიზური მოქმედებაც ახასიათებს. მცირე რაოდენობის ექსუდატის არსებობის შემთხვევაში, სანაციით ინფიცირებული გამონადენის მუცლის ღრუს სხვა არეებში მოთესვის თავიდან ასაცილებლად, ხორციელდებოდა მხოლოდ სითხის ასპირაცია.

**მუცლის ღრუს დრენირება** წარმოებდა დესტრუქციული აპენდიციტის და მნიშვნელოვანი ჩირქოვანი გამონადენის არსებობისას. დრენაჟი იდგმებოდა მარჯვენა თემოს ფოსოს არის ტროაკარული ჭრილობიდან მცირე მენჯის ღრუში, იშვიათად აპენდიქსის ტაკვთან და მისი ამოღება ხდებოდა ოპერაციიდან მეორე დღეს.

ოპერაციის შემდგომ ეტაპზე ხორციელდებოდა ჭიანჭლის ტაკვის *“ჩაყურსვა”* ბრმანაწლავსა და პერიტონეუმის პარიეტულ ფურცელს შორის, რაც, ჩვენი აზრით, საიმედოდ უზრუნველყოფს ლოკალური შეხორცების განვითარებას: ჭიანჭლის ტაკვს და პერიტონეუმის პარიეტულ ფურცელს შორის და ამავე დროს მნიშვნელოვნად ამცირებს პოსტოპერაციულ პერიოდში შეხორცებითი დაავადების და სტრანგულაციური გაუვალობის განვითარების რისკს.

*კონტეინერის ევაკუაცია* მუცლის ღრუდან წარმოებდა 10 მმ-იანი ტროაკარის გამოყენებით, ან ტროაკარული ჭრილობის გაფართოებით. კონტეინერად გამოიყენებოდა რეზინის ან პოლიეთილენის სპეციალური კალათა.



## სურათი №10 ჭიანჭლის კონტეინერში მოთავსება

*ოპერაციის დასკვნით ეტაპზე* წარმოებდა მუცლის ღრუს საბოლოო რევიზია, შესაძლო ოპერაციული გართულების გამოსავლენად. ტროაკარების მუცლის ღრუდან ამოღება ხდებოდა ვიდეოკოტროლის პირობებში. ტროაკარული თიაქრების განვითარების პროფილაქტიკის მიზნით 10 მმ-იანი და მეტი ზომის ჭრილობები ვიზუალური კონტროლის ქვეშ იკერებოდა Endo-close-ის ტიპის ნემსით. ჭიპის ტროაკალური ჭრილობა ყველა შემთხვევაში იხურებოდა შრეობრივად, კვანძოვანი ნაკერებით.

### თავი III

#### ლაპაროსკოპიული აპენდექტომიის ინტრა- და პოსტოპერაციული გართულებების

#### მიზეზები და მათი პროფილაქტიკა.

ვინაიდან, მსოფლიო სამედიცინო ლიტერატურაში ლაპაროსკოპიასთან დაკავშირებული ფუნქციონური ხასიათის (ზოგად გაუტკივრებასთან, დაჭიმულ პნევმოპერიტონეუმთან დაკავშირებული და სხვა) გართულებები მრავალმხრივ გაანალიზებული და შესწავლილია, ჩამოყალიბებულია მათი დიაგნოზირების, მკურნალობის და პროფილაქტიკის მეთოდები, რის გამოც, ჩვენ მიერ გართულებების კლასიფიკაციის შემუშავებისას, აღნიშნული საკითხები არ გაგვიშუქებია. ლაპაროსკოპიული აპენდექტომიისთვის დამახასიათებელი გართულებების ერთიან კლასიფიკაციას საფუძვლად დაედო, როგორც ლაპაროსკოპული მიდგომის, ისე უშუალოდ ოპერაციის პროცესში და პოსტოპერაციულ პერიოდში განვითარებული სპეციფიური გართულებების მიზეზები (იხილე ალგორითმი №1). რადგან, თითოეული აღნიშნული გართულება დაკავშირებულია ოპერაციის ეტაპების შესრულების დროს დაშვებულ ტექნიკურ თუ ტექნიკურ ხარვეზებთან (ცხრ. №3), მიზანშეწონილად მიგვაჩნია ყოველი გართულება, მისი პროფილაქტიკის და კორეგირების გზები განვიხილოთ ოპერაციის ეტაპებთან მიმართებაში;

რაც საშუალება მისცემს ქირურგს ოპტიმალურად განსაზღვროს ოპერაციის ყოველი ეტაპის ტაქტიკური და

ტექნიკური საკითხები და მინიმუმამდე დაიყვანოს მოსალოდნელ გართულებათა რიცხვი.

ცხრილი №3 ლაპარასკოპული აპენდექტომიის გართულებების დამოკიდებულება ოპერაციის ეტაპებთან

ოპერაციის ეტაპი	გართულების ტიპი									
	სისხლდენა	ნაწლავის დაზიანება		ინფექციის მოთესვა	თიაქარი	პერიტონიტი აბსცესი	რეზიდუალური აპენდ.	ტაკვის აბსცესი	ტროაკ.არ. კრილოზ. ინფიცირება	ნაწლავური ფისტულა
		თერმული	მექანიკური							
პნეუმოპერიტონეუმის დამყარება	+	-	+	-	+	+	-	-	-	+
სამუშაო ტროაკარების განლაგება	+	-	-	-	+	-	-	-	-	-
საოპერაციო ველის მობილიზაცია	+	-	+	+	-	+	-	-	-	+
ჯორჯლის მობილიზაცია	+	+	+	-	-	+	-	-	-	+
ჭიანჭლავის მობილიზაცია	-	-	+	+	-	+	+	+	+	+
სანაცია_ასპირაცია	-	-	-	+	-	+	-	-	-	-
ჭიანჭლავის ევაკუაცია.	-	-	+	+	+	+	-	-	-	-

**3.1 ლაპაროსკოპული მიდგომის ეტაპი და მასთან დაკავშირებული გართულებები:**

## *I. პნევმოპერიტონეუმის დამყარება:*

ა) *სისხლდენა* გამოწვეულია ვერეში ნემსის და პირველი ტროაკარის ჩადგმის დროს მაგისტრალური (აორტა, ქვედა ღრუ ვენა) და მეზენტერული სისხლძარღვების დაზიანებით. ინტრაოპერაციულად გამოვლინდება პროფუზული სისხლდენით ან რეტროპერიტონეული ჰემატომით, შესაბამისად გართულების ლიკვიდაცია ლაპაროტომიის გატარებას მოითხოვს. ამ ტიპის გართულება ჩვენს მასალაში არ დაფიქსირებულა.

ბ) *ნაწლავის მექანიკური დაზიანება*: ვერეშის ნემსით ნაწლავის დაზიანების დიაგნოზირება საკმაოდ რთულია და როგორც წესი, ვლინდება პოსტოპერაციულად დიფუზური პერიტონიტით. აღნიშნული გართულების პროფილაქტიკის მიზნით (ნემსის სწორი მდებარეობის დასადგენად) მივმართავდით ცნობილი სინჯებიდან ერთერთს: “გაქცეული” წვეთის, შპრიცის ან აპარატის სინჯს. პირველი ტროაკარით მიყენებული ღრუ ორგანოს დაზიანების ამოცნობა დიდ სირთულეს არ წარმოადგენს, მაგრამ მისი ლიკვიდაცია ლაპაროტომიაზე კონვერსიას მოითხოვს. გართულების პროფილაქტიკის მიზნით, ლაპაროლიფტინგის საშუალებით, ვიყენებდით პირველი ტროაკარის პირდაპირი ჩადგმის მეთოდიკას, ხოლო ჭიპის არეში პოსტოპერაციული შეხორცებების არსებობისას, გადაბერილი ნაწლავების ან ორსულობის მესამე ტრიმესტრის შემთხვევაში, გამოიყენებოდა პირველი ტროაკარის ჩადგმის ღია ლაპაროსკოპული მეთოდიკები. ამ ტიპის გართულება ჩვენს მასალაში არ დაფიქსირებულა.

გ) *პოსტოპერაციული თიაქრის* პროფილაქტიკის მიზნით პირველი ტროაკარის ჭრილობა იკერებოდა შრეობრივად. აღნიშნული გართულება ჩვენს მასალაში არ დაფიქსირებულა.

დ) *ტროაკარული ჭრილობის ინფიცირების* პროფილაქტიკის მიზნით ჭრილობა მუშავდებოდა ანტისეპტიკური საშუალებებით. ჩვენს მასალაში დაფიქსირდა პირველი

ტროაკარული ჭრილობის ანთებადი ინფილტრაციის 3 შემთხვევა, დაჩირქებას ადგილი არ ჰქონია.

## **II. სამუშაო ტროაკარების განლაგება:**

ა) **სისხლდენა:** ლაპაროსკოპიული აპენდექტომიის სპეციფიკიდან გამომდინარე, სამუშაო ტროაკარების განლაგებისას ყველაზე ხშირად ზიანდება ქვედა ეპიგასტრალური არტერია, ან მისი ტოტები, რაც ტროაკარული სისხლდენის მიზეზი ხდება. აღნიშნული გართულების პროფილაქტიკის მიზნით, სამუშაო ტროაკარების შეყვანის წერტილების შერჩევა ხდებოდა მუცლის წინა კედლის ლაპაროსკოპით ტრანსილუმინაციის ფონზე, მაქსიმალურად ავასკულარულ მიდამოში. ასევე, ტროაკარების ამოღება წარმოებდა ლაპაროსკოპული კონტროლით. ინტრაოპერაციული სისხლდენის ყველა საეჭვო შემთხვევაში და პოსტოპერაციული ტროაკარული სისხლდენის პროფილაქტიკის მიზნით, ჭრილობა იკერებოდა Endo-close-ის ტიპის ნემსით, რაც უზრუნველყოფდა საიმედო ჰემოსტაზს. ამ ტიპის გართულება ჩვენს კლინიკურ მასალაში დაფიქსირდა ერთ შემთხვევაში და მისი კორექცია მოხდა ინტრაოპერაციულად.

ბ) **ტროაკარული თიაქრების** პროფილაქტიკისთვის 10 მმ-იანი სამუშაო ტროაკარის და აპენდიქსის ევაკუაციისთვის გაფართოებულ ჭრილობები იკერებოდა Endo-close-ის ტიპის ნემსით, რის ფონზეც მსგავსი გართულება ჩვენს მასალაში არ დაფიქსირებულა.

დ) **ტროაკარული ჭრილობის ინფიცირებით** გამოწვეული ჭრილობების ანთებითი ინფილტრაცია ჩვენს მასალაში დაფიქსირდა 5 შემთხვევაში, რომელთაგან დაჩირქდა მხოლოდ 1, რასაც ავადმყოფის ჰოსპიტალიზიის ხანგრძლივობაზე ზეგავლენა არ მოუხდენია.

### **3.2 სპეციფიკური გართულებები:**

#### **3.2.1 საწყისი, საოპერაციო ველის მობილიზაციის ეტაპი:**

**ა) სისხლდენა**

საოპერაციო არის მობილიზაციისას ანთებადი, ინფილტრირებული, გაძლიერებული ვასკულარიზაციის მქონე ქსოვილების შეხორცებებიდან გათიშვისას მატულობს კაპილარული ხასიათის დიფუზური სისხლის დენის განვითარების რისკი. აღნიშნული გართულების პროფილაქტიკის მიზნით, შეხორცებების გათიშვა წარმოებდა ელექტროკოაგულაციის, ბასრი და ჩლუნგი მეთოდების შენაცვლებით, შესაბამის ტრაქცია-კონტრაქციის ფონზე. უმეტეს შემთხვევაში მსგავსი სისხლდენები თავისით ჩერდებოდა, რიგ შემთხვევებში საჭირო ხდებოდა ჰემოსტატური ღრუბელის გამოყენება ან ღია მეთოდზე კონვერსია. ჩვენს კლინიკურ მასალაში დაფიქსირებულ ამ ტიპის სისხლდენის 2 შემთხვევის კუპირება მოხერხდა ინტრაოპერაციულად ჰემოსტატური ღრუბელის გამოყენებით. 1 შემთხვევაში ბრმანაწლავის და პერიტონეუმის ანთებადი ქსოვილებიდან ძლიერი, კაპილარული ხასიათის დიფუზური სისხლჟონვის გამო აუცილებელი გახდა ღია მეთოდზე კონვერსია.

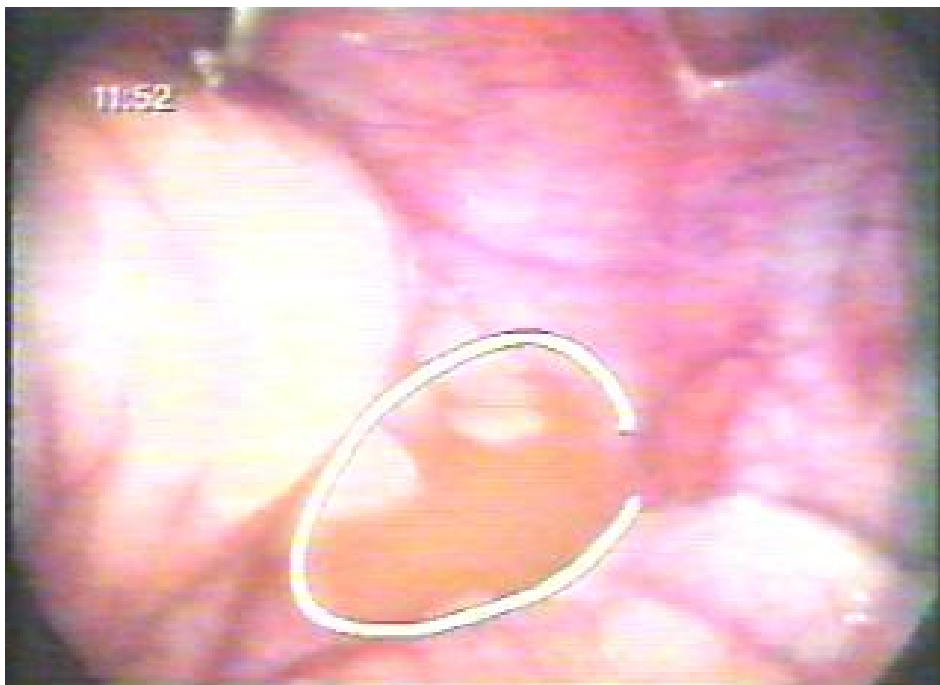**ბ) ნაწლავის დაზიანება:**

თერმული დაზიანება გამოწვევულია კოაგულატორის სამუშაო ზედაპირიდან შეხორცებებში ინტიმურად მდებარე ნაწლავთა მარყუჟების კედელზე ელექტრული მუხტის გადასვლით. გართულების თავიდან ასაცილებლად, კოაგულაციური დისექციის კუთხის სწორი შერჩევა აუცილებლად წარმოებდა მაქსიმალური ვიზუალიზაციის პირობებში და ამავდროულად, დიდი სიფრთხილით ხდებოდა შეხორცებების გათიშვის ელექტროკოაგულაციური, ბასრი და ჩლუნგი წესის მონაცვლეობა. თერმული დაზიანება ჩვენს მასალაში დაფიქსირდა 2 შემთხვევაში (ბრმანაწლავი, წვრილი ნაწლავი). ორივე შემთხვევაში დამწვრობის ფართი არ აღემატებოდა 2X2 მმ-ს და გართულების კორეგირება მოხდა ლაპარასკოპიულადვე, ნაწლავთა კედელზე ინტრაკორპორული სერო-მუსკულარული 2-3 ნაკერის დადებით.

**მექანიკური დაზიანების** რისკი განსაკუთრებით მაღალია ანთებადი რბილი ინფილტრატების და შეხორცებების გათიშვის დროს ქსოვილთა ზედმეტი ტრაქციის

პირობებში. გართულების პროფილაქტიკის მიზნით მანიპულაცია, ქსოვილთა ზომიერი ტრაქციის პირობებში, ხოლო შეხორცებაში ინტიმურად მყოფი ნაწლავის კედლის მობილიზაცია და შეხორცების გათიშვა სრულდებოდა ბასრი წესით. ოპერაციის ამ ეტაპზე მსგავსი გართულება ჩვენს მასალაში არ დაფიქსირებულა.

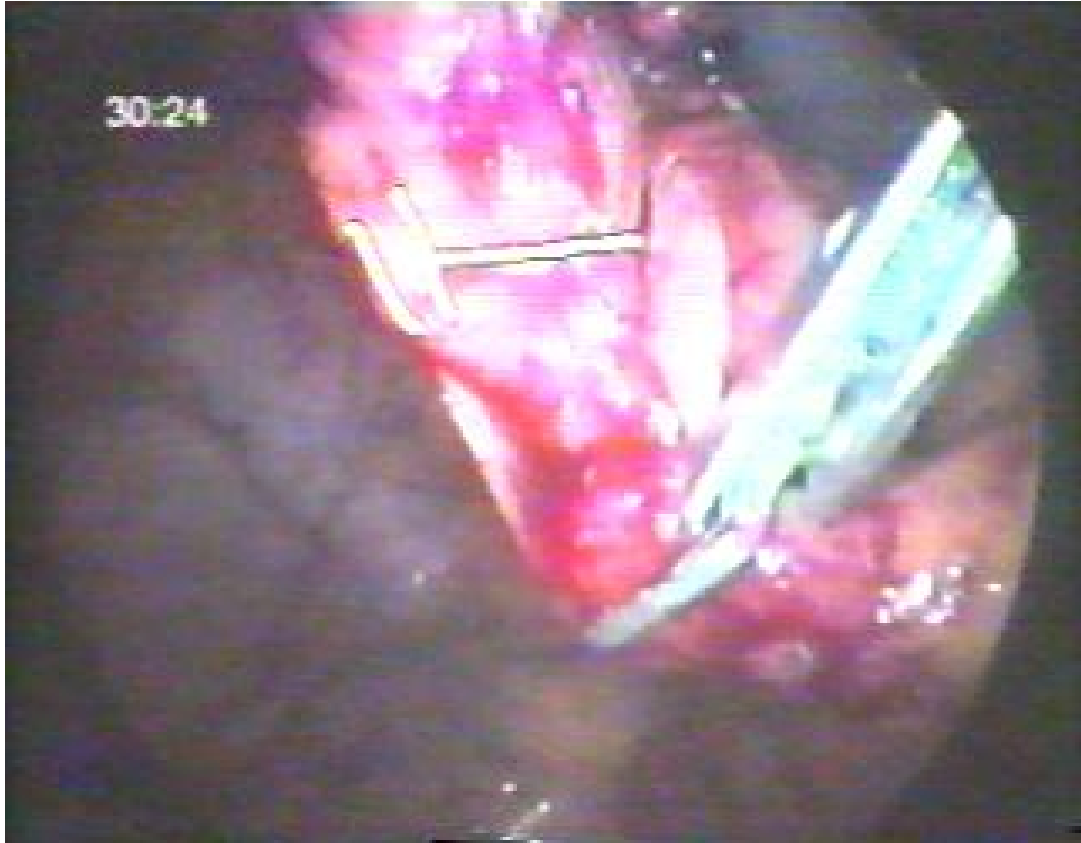*გ) ინფექციის მოთესვის* ერთ-ერთი ძირითადი მიზეზი ავადმყოფის რეპოზიცია, რომლის დროსაც მუცლის ღრუში არსებული ანთებადი-ჩირქოვანი გამონადენი ვრცელდება მუცლის ღრუს სხვა მიდამოებში, რაც თავის მხრივ ზრდის პოსტოპერაციული მძიმე გართულებების (მუცლის ღრუს აბსცესი, დიფუზური პერიტონიტი) განვითარების რისკს. გართულების თავიდან ასაცილებლად, მუცლის ღრუში ანთებად-ჩირქოვანი გამონადენის დაფიქსირების შემთხვევაში, ავადმყოფის რეპოზიცია არ ხორციელდებოდა ანთებადი ექსუდატის მაქსიმალურ ასპირაციამდე. *მუცლის ღრუში ინფექციის მოთესვის* შედეგების პროფილაქტიკა პოსტოპერაციულ პერიოდში წარმოებდა შესაბამისი ანტიბიოტიკოთერაპიით და ავადმყოფთა იმუნური სისტემის სტიმულაციით.



### **3.2.2 ჭიანჭლავის ჯორჯლის მობილიზაცია:**

ა) სისხლდენის მიზეზია ჭიანჭლავის ჯორჯლის არასათანადო ლიგირება ან კოაგულაცია. ჯორჯლის ლიგირების მეთოდის გამოყენების შემთხვევაში, ლიგატურის "მოვარდნის" პროფილაქტიკის მიზნით, მეზოაპენდიქსის გადაკვანძვა ხორციელდებოდა მაქსიმალურად ჯორჯლის ფუძისკენ, ხოლო, თუ ლიგატურის სიმტკიცე ეჭვს იწვევდა, დამატებით წარმოებდა ჯორჯლის კოაგულაცია.

ჭიანჭლავის ჯორჯლის მონო- და ბიპოლარული კოაგულაციის საშუალებით მობილიზაციის შემთხვევაში მეზოაპენდიქსის კოაგულაცია სრულდებოდა ორ სართულად, ხოლო გადაკვეთა ზედა კოაგულაციურ ხაზზე. როგორც დამატებითი პროფილაქტიკური ღონისძიება, შესაძლებელია a. appendicularis-ის კლიპირება. ჩვენს კლინიკურ მასალაში ჯორჯლიდან ინტრაოპერაციული სისხლისდენა დაფიქსირდა 2 შემთხვევაში, რომელთა კორეგირება ინტრაოპერაციულადვე მოხერხდა დამატებითი კოაგულაციით და გაკერვით. პოსტოპერაციული სისხლდენა აპენდიქსის ჯორჯლიდან დაფიქსირდა 1 შემთხვევაში, რისი დიაგნოზირება მოხდა რელაპაროსკოპიით ოპერაციიდან მეორე დღეს და განხორციელდა ვიდეოასისტირებული მუცელკვეთა მაკ-ბურნეის განაკვეთით.

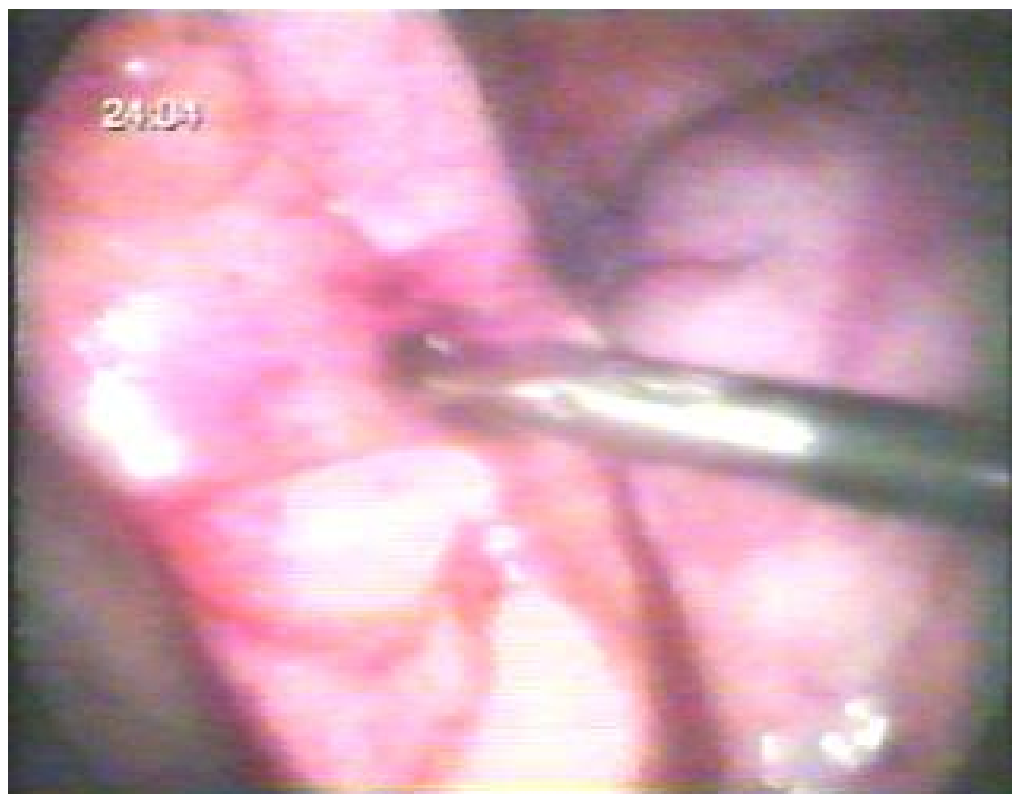

სურათი №12 სისხლმდენი a. appendicularis-ის კლიპირება

**ბ) ნაწლავის დაზიანება:**

ჭიანწლავის და ბრმა ნაწლავის ფუძის *თერმული დაზიანება* შეიძლება განვითარდეს ელექტროქირურგიული იარაღის არასათანადო დისექციის შემთხვევაში ელექტრომუხტის გადასვლით ნაწლავის კედლზე. აღნიშნული გართულების ინტრაოპერაციული დიაგნოსტიკების შემთხვევაში, ქირურგის შესაბამისი კვალიფიკაციის პირობებში, შესაძლებელია მისი კორექცია ლაპაროსკოპულად. პოსტოპერაციულ პერიოდში გართულება ვლინდება ჭიანწლავის ტაკვის უკმარისობით ან ბრმანაწლავის კედლის პერფორაციით გამოწვეული პერიტონიტით. ამ ტიპის გართულების პროფილაქტიკის მიზნით, ბრმა ნაწლავის ფუძესთან აპენდიქსის ჯორჯალში დისექტორით

წინასწარ იქმნებოდა ფანჯარა და შესაბამისად მცირდებოდა კოაგულატორის და ნაწლავის კედლის შესაძლო კონტაქტის ალბათობა.



სურათი №13 “ფანჯრის” წარმოქმნა ჭიანაწლავი ფუძესთან

ჩვენს მასალაში ჭიანაწლავის ფუძის თერმული დაზიანებით გამოწვეული ტაკვის უკმარისობის და აბსცედირების 1 შემთხვევა აღინიშნა, რომელიც კლინიკურად გამოვლინდა ოპერაციიდან 4 დღეში, რის გამოც ქვედა\_შუა ლაპაროტომიული მიდგომით განხორციელდა გართულების კორექცია.

*ნაწლავის მექანიკური დაზიანება (პერფორაცია)* შეიძლება გამოიწვიოს ჯორჯლის ლიგირებისას დაჭიმული ძაფიდან ასხლეტილმა სამუშაო იარაღის წვერმა. მსგავსი დაზიანების პროფილაქტიკისთვის, იარაღის წვერი ლიგირების და კვანძის დადების

პროცესში, მკაცრად მიმართული იყო მუცლის ღრუს ლატერალური კედლისკენ. ჩვენს კლინიკურ მასალაში დისექტორის წვერით ცეკუმის პერფორაციის 1 შემთხვევა დაფიქსირდა, რამაც აუცილებელი გახდა ოპერაციის ღია მეთოდზე კონვერსია: მაკბურნეის განაკვეთით მუცელკვეთა და პერფორირებული ბრმანაწლავის მთლიანობის აღდგენა ორსართულიანი კვანძოვანი ნაკერით.

### **3.2.3 ჭიანწლავის მობილიზაცია:**

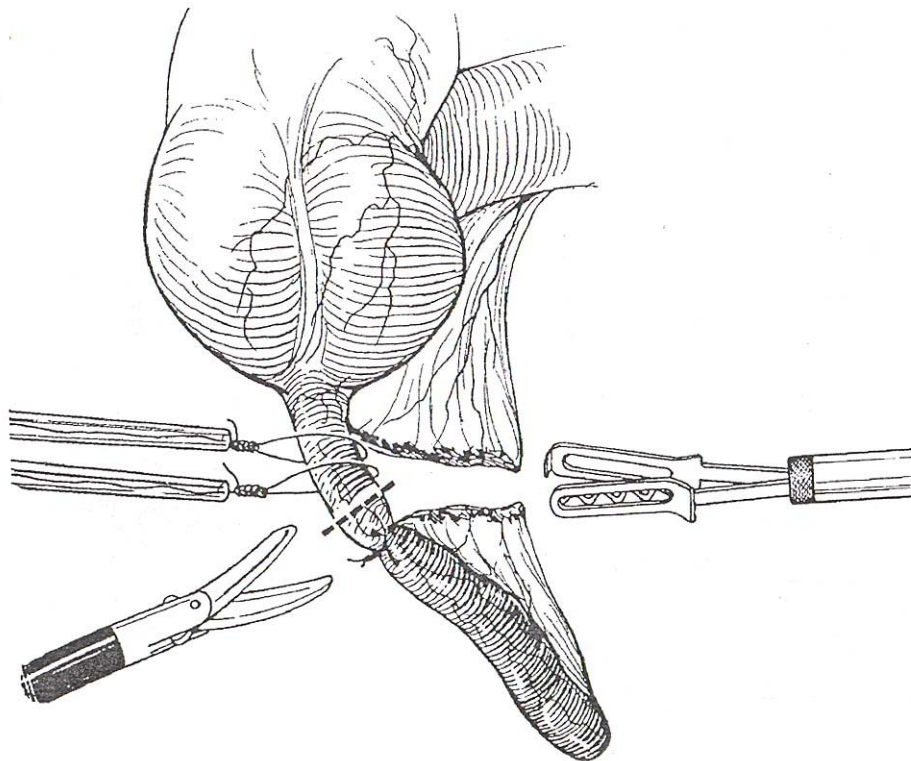
#### **ა) ნაწლავის დაზიანება**

*ჭიანწლავის მექანიკური დაზიანება*, ფრაგმენტაცია ან მისი ფუძიდან მოწყვეტა, ვითარდება დესტრუქციულად შეცვლილი აპენდიქსის ზედმეტი ტრაქციით. აპენდიქსის ფუძიდან მოწყვეტისას ძნელდება ტაკვის საიმედო ლიგირება, რაც თავისთავად მოითხოვს დამატებით მანიპულაციას – ცეკუმზე ქისისებრი ნაკერის დადებას, ლაპაროსკოპულად მისი შესრულების გაძნელების დროს კი – ღია მეთოდზე კონვერსიას. აღნიშნული გართულების პროფილაქტიკის მიზნით აპენდიქსის ტრაქცია წარმოებდა ზომიერი დაჭიმვით. ჩვენს მასალაში დაფიქსირდა ჭიანწლავის ფრაგმენტაციის 2 შემთხვევა და 2-ჯერ ფუძიდან მოწყვეტა. აღნიშნული გართულებების შემთხვევებში ლაპაროსკოპულადვე მოხერხდა მუცლის ღრუში მოხვედრილი ჭიანწლავის შიგთავსი ევაკუაცია, აპენდექტომია და მუცლის ღრუს სანაცია-დრენირება. შესაბამისად პოსტოპერაციული გართულება არ დაფიქსირებულა.

*აპენდიქსის ტაკვის თერმული დაზიანება* შესაძლოა განვითარდეს მისი ლორწოვანი გარსის ჰიპერკოაგულაციის შემთხვევაში, რასაც მოჰყვება დადებული ლიგატურის პროქსიმალურად მდებარე ტაკვის და ბრმანაწლავის კედლის ღრმა შრეების დამწვრობა, რის გამოც პოსტოპერაციულ პერიოდში შეიძლება ჩამოყალიბდეს ტაკვის უკმარისობა და მასთან დაკავშირებული გართულებები: მუცლის ღრუს აბსცესი, გავრცელებული პერიტონიტი, მსხვილნაწლავური ფისტულა. გართულების პროფილაქტიკის მიზნით, ტაკვის გადაკვეთა ხდებოდა ლიგატურიდან დაახლოებით 5 მმ-ში და შესაბამისად

სრულდებოდა ლორწოვანის ზედაპირული კოაგულაცია, ან იოდით დამუშავება. ინტრაოპერაციულად ამ დაზიანების გამოვლენით შესაძლებელია მისი დაუყოვნებლივი კორექცია: ლაპაროსკოპულად "მ"-სებრი ნაკერის დადება, ან ვიდეოასისტირებულ ღია მეთოდზე კონვერსია. გადაუდებელი ენდოვიდეო ქირურგიული განყოფილების წინა წლების მასალებში მსგავსი გართულება დაფიქსირდა 0.25-0.5%-ში. ჩვენს კლინიკურ მასალაში ეს გართულება არ შეგვხვედრია.

**ბ) ჭიანჭლის ტაკვის აბსცესის განვითარება დაკავშირებულია აპენდიქსის ფუძის ორმაგი ლიგირების დროს დაშვებულ ხარვეზთან: იმ შემთხვევაში, როდესაც ლიგატურებს შორის მანძილი აღემატება 2-3 მმ-ს, მნიშვნელოვნად იზრდება ლიგატურებს შორის სივრცეში აბსცესის ჩამოყალიბის ალბათობა. ჩვენს მასალაში მსგავსი გართულება არ დაფიქსირებულა.**



ნახატი №9 ჭიანჭლის ფუძის ორმაგი ლიგირებია და გადაკვეთა

**გ) რეზიდუალური აპენდიციტის განვითარება გამოწვეულია ლიგირებისას ჭიანჭლის გრძელი ტაკვის დატოვებით და ვლინდება პოსტოპერაციულად 2-3 თვეში. მსოფლიო**

სამედიცინო ლიტერატურაში აღწერილია აღნიშნული გართულების ერთეული შემთხვევები. ჩვენს მასალაში გართულება არ დაფიქსირებულა.

### **3.2.4 მუცლის ღრუს სანაცია\_ასპირაცია**

*ა) ინფექციის მოთესვას* განაპირობებს მუცლის ღრუს სანაცია\_ასპირაციის არასათანადოდ და ტექნიკური ხარვეზებით შესრულება. ამ გართულების თავიდან აცილების მიზნით, მუცლის ღრუს ანტისეპტიკური ხსნარებით მიზანმიმართული სანაცია \_ ასპირაცია, ხორციელდებოდა მხოლოდ პერფორაციული აპენდიციტის და ფიბრინული ნადებების არსებობის შემთხვევაში. მცირე ექსუდატის არსებობის შემთხვევაში ხდებოდა მისი ელექტროსაქაჩით ევაკუაცია და სანაციას არ წარმოებდა, ინფექციის მუცლის ღრუს სხვა არეებში გავრცელების თავიდან აცილების მიზნით. ჩვენს კლინიკურ მასალაში დაფიქსირდა მუცლის ღრუში ინფექციის მოთესვით გამოწვეული დუგლასის ფოსოს აბსცესის 1 შემთხვევა, რომელიც კლინიკურად გამოვლინდა და დადასტურდა ოპერაციიდან 5-6 დღეში.

### **3.2.5. ჭიანჭლავის ევაკუაცია**

*ა) ნაწლავის მექანიკური დაზიანება* შეიძლება მოხდეს მოკვეთილი ჭიანჭლავის კონტეინერით ევაკუაციისას, გაფართოებულ ტროაკარულ ჭრილობაში წვრილი ან მსხვილი ნაწლავის მარყუჟის მიგრაციის და მის კედელზე კბილიანი (კოხერის ტიპის) იარაღით მანიპულირების შემთხვევაში. გართულების პროფილაქტიკის მიზნით, კონტეინერის ევაკუაცია ხორციელდებოდა მკაცრი ვიზუალური კონტროლის ქვეშ. ამგვარი დაზიანება ჩვენს მასალაში დაფიქსირდა 1 შემთხვევაში \_ დაზიანდა წვრილი ნაწლავის მარყუჟი, რომელიც გამოტანილ იქნა გაფართოებულ ტროაკარულ ჭრილობაში და გაკეთდა ნაწლავის რეზექცია.

*ბ) ტროაკარული ჭრილობის ინფიცირება* გამოწვეული იყო აპენდიქსის ევაკუაციისას კონტეინერის დაზიანებით.

*ნაწლავთა მწვავე სტრანგულაციური გაუვალობა*, ლაპაროსკოპული აპენდექტომიის ოპერაციის შემდგომი უახლოესი და შორეული პერიოდის არასპეციფიკურ იშვიათ გართულებას მიეკუთვნება და მსოფლიო სამედიცინო ლიტერატურაში აღწერილია მისი ერთეული შემთხვევები. ჩვენს მასალაში ამ ტიპის გართულება არ დაფიქსირებულა.

## თავი IV

### გამოკვლევის შედეგები

ჩვენი კლინიკური მასალის გამოკვლევის საფუძველზე მწვავე აპენდიციტის დიაგნოსტიკების და მკურნალობის შედეგების შეფასება ორივე ჯგუფში მოვახდინეთ შემდეგი კრიტერიუმებით: ოპერაციის ხანგრძლივობა, ინტრა და პოსტოპერაციული გართულებები, პოსტოპერაციული ტკივილის სინდრომი, ჰოსპიტალიზაციის ხანგრძლივობა, მედიკო-სოციალური რეაბილიტაციის დრო, სიმულტანური ოპერაციების შესაძლებლობა. აგრეთვე, საშუალება მოგვეცა ჩამოგვეყალიბებინა და გავვესაზღვრა დიაგნოსტიკური ლაპაროსკოპიისა და ლაპაროსკოპული აპენდექტომიის ჩვენებისა და უკუჩვენების კრიტერიუმები.

#### *4.1 დიაგნოსტიკური ლაპაროსკოპიის შედეგები:*

I **ჯგუფში** ლაპაროსკოპული დიაგნოზირება ჩატარდა სულ 323 ავადმყოფს. მათგან I<sup>a</sup> ქვეჯგუფი 193 (65,3%) ავადმყოფს რომელთა წინასაოპერაციო კლინიკური დიაგნოზი იყო მწვავე აპენდიციტი და I<sup>b</sup> ქვეჯგუფი – 130 (34,7%) ავადმყოფს, რომელთაც დასმული ჰქონდათ მწვავე აპენდიციტის საექვო დიაგნოზი.

ლაპაროსკოპული დიაგნოზირების ხანგრძლივობა შეადგენდა 5 დან 30 წუთს. საშუალოდ – 17-18 წუთს.

ინტრაოპერაციული გართულებებიდან აღსანიშნავია სისხლდენის 2 შემთხვევა, რომელიც დაფიქსირდა შეხორცებების გათიშვისას ანთებადი ქსოვილებიდან და

სისხლდენის 1 შემთხვევა ტროაკარული ჭრილობიდან, რომელთა კუპირებაც მოხერხდა ლაპაროსკოპულადვე, ზედმეტი ჩარევის გარეშე. სამივე შემთხვევაში ჰემოსტაზის შემდეგ განხორციელდა ლაპაროსკოპული აპენდექტომია.

დიაგნოსტიკური ლაპაროსკოპიის პოსტოპერაციული გართულებები ჩვენს კლინიკურ მასალაში არ დაფიქსირებულა.

ვინაიდან დიაგნოსტიკური ლაპაროსკოპიის, როგორც დამოუკიდებელი ოპერაციის, ინტრა- და პოსტოპერაციული გართულებები მცირერიცხოვანია და ძირითადად დაკავშირებულია ლაპაროსკოპული მიდგომის ეტაპთან, მიზანშეწონილად არ ჩავთვალეთ ამ საკითხებთან დაკავშირებული ცალკე კლასიფიკაციის შექმნა.

მწვავე ქირურგიული პათოლოგიის გამორიცხვის შემთხვევაში ავადმყოფები კლინიკიდან ეწერებოდნენ მეორე დღეს, ან უგრძელდებოდათ მკურნალობა პროფილირებულ განყოფილებებში.

პოსტოპერაციული ტკივილი ავადმყოფებს აღენიშნებოდათ ოპერაციის პირველ დღეს, რისი კუპირებისთვისაც საკმარისი აღმოჩნდა არანარკოტიკული ანალგეტიკის პირველ 8 საათში ერთჯერადი ინექცია, იშვიათად პაციენტები საჭიროებდნენ განმეორებით ინექციას.

გამოკითხულ ავადმყოფთა უმრავლესობა მე-4 \_ მე-5 დღეს უბრუნდებოდა ცხოვრების ჩვეულებრივ რითმს.

**I<sup>ბ</sup> ქვეჯგუფში** 193 ავადმყოფიდან მწვავე აპენდიციტის დიაგნოზი დაუდასტურდა 136 (70%) \_ს, ხოლო **I<sup>ბ</sup> ქვეჯგუფში** 130 პაციენტიდან 41 (31,5%) \_ს. შესაბამისად დანარჩენ 47 (30%) და 89 (68,5%) ავადმყოფის დიაგნოზების გადანაწილება მოცემულია ცხრილში №4

ცხრილი №4: დიაგნოზთა გადანაწილება სქესის და ასაკის მიხედვით

დიაგნოზი	I <sup>ბ</sup> ქვეჯგუფი		I <sup>ბ</sup> ქვეჯგუფი		სულ
	ქალი	კაცი	ქალი	კაცი	
მწვავე აპენდიციტი	70	66	25	16	177
გინეკოლოგიური პათოლოგია	24*	-	18**	-	42

12გოჯ.ნაწლ.წყლ. Pპერფორაც.	-	1	1	1	3
მწვ.ქოლევისტიტი	1		2	1	4
კრონის დაავადება	1	2	-	1	4
მწვ.პანკრეატიტი	1	1	5	2	9
უროლოგიური პათოლოგია	1	1	2	-	4
მეზადენიტი	17	3	26	14	60
ბრმა ნაწლავის კიბო	-	-	1	1	2
ბადექონის აბსცედირებული ჰემატომა	1	-	-	1	2
პათოლოგია არ იყო	4	1	12	4	21
არაინფორმატიული	-	-	1	-	1
სულ	118	75	89	41	323
* 2 ავადმყოფს და ** 4 ავადმყოფს დასმული ჰქონდა როგორც მწვავე აპენდიციტის, ისე გინეკოლოგიური პათოლოგიების დიაგნოზი					

42 გინეკოლოგიური პათოლოგიის შემთხვევიდან 20-ში გაკეთდა მხოლოდ გინეკოლოგიური ოპერაცია, ხოლო 6 ავადმყოფს ჩაუტარდა სიმულტანური აპენდექტომია გინეკოლოგიური ოპერაციასთან ერთად. ექვსივე შემთხვევაში ჭიანჭლაღვი განიცდიდა მწვავე ფლეგმონურ ცვლილებებს. დიაგნოსტიკური ლაპაროსკოპია არაინფორმატიული იყო 1 შემთხვევაში. დიაგნოზირებული მწვავე აპენდიციტის კლინიკური ფორმების სიხშირის მაჩვენებლები გადანაწილდა შემდეგნაირად: კატარული – 3 (1,7%); ფლეგმონური 154 (87,0%), განგრენული – 14 (7,9%), განგრენულ-პერფორაციული – 6 (3,4%). 116 (65,54%) შემთხვევაში დადგინდა შეხორცებებისა და რბილი ინფილტრატების არსებობა.

ცხრილი №5. მწვავე აპენდიციტის დიაგნოზების გადანაწილება I ჯგუფში

მწვავე აპენდიციტის დიაგნოზების გადანაწილება I ჯგუფში			
აპენდიციტის ანთების ფორმა	ქალი	კაცი	სულ
კატარული	2	1	3
ფლეგმონური	85	69	154
განგრენული	6	8	14
განგრენულ-პერფორაციული	2	4	6
სულ	95	82	177

ჰისტომორფოლოგიურად კლინიკური დიაგნოზის ცდომა დაფიქსირდა 4 (2.26%) შემთხვევაში, (მაკრომორფოლოგიურად დიაგნოსტირდა ფლეგმონური ფორმის 3 შემთხვევა, ხოლო ჰისტოლოგიურად აღმოჩნდა განგრენული აპენდიციტი, 1 შემთხვევაში მაკრომორფოლოგიურად დადგინდა აპენდიციტის კატარული ფორმა, ხოლო ჰისტოლოგიურად აღმოჩნდა ქრონიკული ანთება) რასაც არსებითი გავლენა არ მოუხდენია ოპერაციის მსვლელობასა და მკურნალობის შედეგზე. დიაგნოსტიკური ლაპაროსკოპიის შემდეგ 7 (4%) ავადმყოფს ჩაუტარდა აპენდექტომია ღია წესით, ამ შემთხვევებში კონვერსიის ძირითად ჩვენებებად ჩაითვალა ილეოცეკალურ არეში მრავლობითი ტლანქი შეხორცებების და ჭიანჭლის ატიპიური მდებარეობა (რეტროპერიტონეული, რეტროცეკული, ინტრამურული), აპენდიკულური და პარააპენდიკულური აბსცესები; დესტრუქციული აპენდიციტი პერფორაციით ფუძესთან, გართულებული დიფუზური ჩირქოვანი პერიტონიტით).

#### **4.2 ლაპაროსკოპული აპენდექტომიის შედეგები:**

ოპერაციის საშუალო ხანგრძლივობამ ლაპაროსკოპული აპენდექტომიისთვის შეადგინა 45 წთ. ლაპაროსკოპული აპენდექტომის დროს ინტრაოპერაციული გართულებებიდან 2 (1,13%) შემთხვევაში აღინიშნა ნაწლავთა თერმული დაზიანება: 1

(0.57%) შემთხვევაში აღინიშნა წვრილი ნაწლავის ტრავმული დაზიანება კონტეინერის ევაკუაციის დროს. ჭიანჭლის ფრაგმენტაცია, მისი მობილიზაციის დროს აღინიშნა 4 (2.27%) შემთხვევაში, ინტრაოპერაციული სისხლდენა (დიაგნოსტიკურ ლაპაროსკოპიასთან ერთად) აღინიშნა 5 (2,82%), შემთხვევაში. ინტრაოპერაციული გართულებების საერთო რაოდენობამ შეადგინა 6,79%. 4 (2.27%) –ჯერ ლაპაროსკოპული აპენდექტომიის მსვლელობაში მოხდა კონვერსია ტრადიციულ მეთოდზე, სისხლისდენის, მუცლის ღრუს ორგანოების დაზიანების და ოპერაციის ტექნიკური სირთულეების გამო.

ლაპაროსკოპული აპენდექტომიის პოსტოპერაციული გართულებებიდან სისხლდენა ჯორჯლიდან დაფიქსირდა 1\_ჯერ (0.57%); ტაკვის უკმარისობა \_ 1 (0,57%) და დუგლასის ფოსოს აბსცესი \_ 1 (0.57%) შემთხვევაში; ლაპაროსკოპული ჭრილობების ანთებადი ინფილტრაცია აღინიშნა 8 ავადმყოფს, მათგან დაჩირქდა მხოლოდ ერთი (0.57%). მოკვდა 1 (0.57%) ავადმყოფი, რაც გამოწვეული იყო პაციენტის მძიმე სომატური მდგომარეობით და ოპერაციის შემდგომ პერიოდში განვითარებული გულ-ფილტვის უკმარისობით. პოსტოპერაციული მკურნალობის ვადებმა საშუალოდ 2,5 \_ 3 დღე შეადგინა. ტკივილგამაყუჩებლების მოხმარების ხანგრძლივობა საშუალოდ არ აღემატებოდა პირველ 8 საათს. გამოკითხულ ავადმყოფთა უმრავლესობას მეხუთე-მეექვსე დღიდან აღარ აღინიშნებოდა რაიმე დისკომფორტის შეგრძნება და შესაბამისად ჩვეულებრივი ცხოვრების რიტმს უბრუნდებოდნენ.

ჩვენ მიერ ლაპაროსკოპული აპენდექტომია გატარდა 2 ორსულ ავადმყოფზე, ფლეგმონური აპენდიციტის დიაგნოზით, პირველი და მეორე ტრიმესტრის ორსულობის პერიოდში. რის შემდეგ ორთვიანი დაკვირვების პერიოდში პრენატალური გართულება არ დაფიქსირებულა. ჩვენი აზრით, ორსულთა ლაპაროსკოპული მკურნალობის შედეგების ანალიზი დამატებითი კვლევის ობიექტია. თუმცა, ბოლო დროს მრავალი ავტორის პუბლიკაციაში ორსულთა ლაპაროსკოპული მკურნალობა უსაფრთხო და წარმატებულ მეთოდად არის მიჩნეული.

### *4.3 აპენდიციტის კლასიკური მეთოდით დიაგნოსტიკის და მკურნალობის შედეგები:*

II ჯგუფში 221 ავადმყოფის კლინიკური დიაგნოზი განისაზღვრებოდა ანამნეზის, კლინიკურ-ლაბორატორიული და არაინვაზიური ინსტრუმენტული (სონოგრაფია, კომპიუტერული ტომოგრაფია) კვლევის შედეგთა მონაცემების შეჯერებას, მათგან II<sup>o</sup> ქვეჯგუფში გაერთიანდა 174 ავადმყოფი რომელთაც ოპერაციამდე დაესვათ მწვავე აპენდიციტის კლინიკური დიაგნოზი და II<sup>o</sup> ქვეჯგუფში – 47 ავადმყოფი მწვავე აპენდიციტის საექვო დიაგნოზით. II<sup>o</sup> ქვეჯგუფში ინტრაოპერაციულად გამოვლინდა 18 გინეკოლოგიური პათოლოგია. მათგან 16 შემთხვევაში სიმულტანურად ჩატარდა გინეკოლოგიური ოპერაცია და აპენდექტომია (მწვავე კატარული აპენდიციტის დიაგნოზით), ხოლო 2 შემთხვევაში ჩატარდა მხოლოდ გინეკოლოგიური ოპერაცია. 1 შემთხვევაში დასმულ იქნა 12 გოჯა ნაწლავის წყლულის პერფორაციის დიაგნოზი, კატარულად შეცვლილი ჭიანაწლავის ამოკვეთასთან ერთად გაკეთდა ულცეროზოზა. 4 ავადმყოფს, რომლებიც მოთავსებული იყვნენ გადაუდებელ ენდოვიდეო ქირურგიულ განყოფილებაში, ლაპაროსკოპული დიაგნოზირება არ ჩაუტარდათ, 2-ს არაინვაზიური კვლევის მეთოდებით (სამგანზომილებიანი ულტრასონოგრაფია და დოპლეროგრაფია, კომპიუტერული ტომოგრაფია) დაესვა რეტროცეკალურად მდებარე აპენდიკულარული აბსცესის და ილეოცეკალურ არეში ქსოვილოვანი ინფილტრაციის დიაგნოზი (შესაბამისად ჩატარდა აპენდექტომია მუცელკვეთით), და 2-ს დაესვა მკვრივი აპენდიკულარული ინფილტრატის დიაგნოზი (ჩატარდა გადავადებული აპენდექტომია მუცელკვეთით). ოთხივე აღწერილ შემთხვევაში დიაგნოსტიკური ლაპაროსკოპია მიჩნეული იყო, როგორც ნაკლებად ინფორმატულ და არასაჭირო დამატებით მცირეინვაზიურ კვლევის მეთოდად და შესაბამისად არ გამოვიყენებია.

II<sup>o</sup> ქვეჯგუფში 47 ავადმყოფიდან გადაუდებელ ენდოვიდეო ქირურგიულ განყოფილებაში, ჰოსპიტალიზებულ 17 ავადმყოფთან დიაგნოსტიკური ლაპაროსკოპიისთვის არ მიგვიმართავს. მათგან 10-ს პირველივე საათებში მოეხსნა ყველა ჩივილი და გაწერილ იქნენ ამბულატორიული მეთვალყურეობის ქვეშ. 4-ს განმეორებითი არაინვაზიური ინსტრუმენტული გამოკვლევებით კლინიკურად დაესვა თირკმლის

ჭვალის დიაგნოზი, 1 ავადმყოფთან გულ-სისხლძარღვთა მძიმე პათოლოგია მიჩნეულ იქნა დიაგნოსტიკური ლაპაროსკოპიის უკუჩვენებად, შესაბამისად, კვლევის სხვა მეთოდებით გატარებული დიფერენციული დიაგნოსტიკებით პაციენტს დაესვა ატიპიურად მიმდინარე მწვავე პანკრეატიტის დიაგნოზი და ჩაუტარდა სათანადო კონსერვატიული მკურნალობა. 2 ავადმყოფთან გავრცელებული პერიტონიტის და ნაწლავთა მკვეთრად გამოხატული მეტეორიზმის გამო დიაგნოსტიკური ლაპაროსკოპია, შესაძლო იატროგენულ დაზიანებათა მაღალი რისკის ფონზე, მიჩნეული იქნა როგორც ნაკლებად ეფექტური და სახიფათო მეთოდი. გატარებული დიაგნოსტიკური ლაპაროტომიის შედეგად ერთს დაესვა მეკელის დივერტიკულის პერფორაციის, მეორეს – დესტრუქციულ-პერფორაციული აპენდიციტის დიაგნოზი. დანარჩენ 30 ავადმყოფს საბოლოო კლინიკური დიაგნოზი დაესვათ ინტრაოპერაციულად. 20 მათგანს დაუდასტურდა მწვავე აპენდიციტის დიაგნოზი, 8 –ს გამოუვლინდა მწვავე გინეკოლოგიური პათოლოგია და მეორადად შეცვლილი, ანთებადი ქიანაწლავი, 2 მათგანს დაუდგინდა მხოლოდ მწვავე გინეკოლოგიური დაავადება.

ტრადიციული აპენდექტომიის საშუალო ხანგრძლივობამ 40 წთ შეადგინა. ინტრაოპერაციულად დასმული დიაგნოზები გადანაწილდა შემდეგნაირად: კატარული აპენდიციტი აღმოჩნდა 37-ჯერ (18.50%), ფლეგმონური აპენდიციტის დიაგნოზი – 133-ჯერ (66%), განგრენოზული – 24-ჯერ (12%) და განგრენოზულ-პერფორაციული აპენდიციტი 7-ჯერ (3.50%). 107 (53,23%) ავადმყოფს დაუდგინდა რბილი აპენდიკულური ინფილტრატი და შეხორცებები.

ტრადიციული აპენდექტომიისთვის ინტრაოპერაციული სისხლდენის რაოდენობამ შეადგინა 5 (2,49%) შემთხვევა, აპენდიქსის პერფორაციამ – 7 (3,48%) და ნაწლავის ტრავმულმა დაზიანებამ (დესეროზაცია) 4 (1,99%) შემთხვევა. ინტრაოპერაციული გართულებების საერთო რაოდენობა დაფიქსირდა 7,96%-ში. პოსტოპერაციულ პერიოდში, ჩვენი მასალის მიხედვით, აღინიშნა შემდეგი სახის გართულებები: მუცლის ღრუს აბსცესი – 2 (0,99%), სისხლდენა – 1 (0,5%), ნაწლავთა დინამიური პარეზი – 4 (1,99%); ნაწლავთა მწვავე გაუვალობა (ოპერაციიდან 6 დან 14 დღემდე) – 1 (0,5%); პოსტოპერაციული ქრილობის ინფილტრატი დაფიქსირდა 27 შემთხვევაში, რომელთაგან დაჩირქდა 16 (7,96%). პოსტოპერაციული თიაქარი განვითარდა 1 (0,5%), მოკვდა 1 (0,5%) ავადმყოფი,

რომელსაც ნაწლავთა მწვავე სტრანგულაციური გაუვალობის გამო გაუკეთდა რელაპაროტომია და წვრილი ნაწლავის ნეკროზული უბნის რეზექცია, ანასტომოზით გვერდით-გვერდში, რომლის უკმარისობა და განვითარებული დიფუზური პერიტონიტი) გახდა ლეტალური გამოსავლის მიზეზი. პოსტოპერაციული გართულებების საერთო რაოდენობამ შეადგინა 26 (12,94%).

მწვავე აპენდიციტის სხვადასხვა ფორმების გამო ტრადიციული მეთოდით ნაოპერაციევ ავადმყოფთა პოსტოპერაციული ჰოსპიტალიზაციის ხანგრძლივობის საშუალო მაჩვენებელმა შეადგინა 4-4,5 დღე. ტკივილგამაყუჩებლის მოხმარების საშუალო ხანგრძლივობა – 28 სთ. სრული სამედიცინო-სოციალური რეაბილიტაციის პერიოდმა შეადგინა 14 დღე.

## თავი V

### შედეგების ანალიზი:

მწვავე აპენდიციტის დიაგნოზირების და მკურნალობის ლაპაროსკოპული და კლასიკური მეთოდების შედეგთა ანალიზისას თვალში საცემია დიაგნოსტიკური ლაპაროსკოპიის სიზუსტე, რომელიც აღწევდა 98%-ს, ხოლო თანმხვედრი და სხვა პათოლოგიების დიაგნოზირების საფუძველზე შემუშავებულ ოპტიმალურ ქირურგიულ ტაქტიკას მინიმუმამდე დაჰყავდა ოპერაციული ტრავმატიზმი და აგრესია. კლასიკური მეთოდით მკურნალობისას 15%-ში არ იყო გათვალისწინებული მეზობელი ორგანოების პათოლოგია, რამაც შესაბამისად მოითხოვა ოპერაციული ჩარევის გაფართოება ან აუცილებელი გახდა დამატებითი ლაპაროტომული განაკვეთების გატარება, რამაც მნიშვნელოვნად გაზარდა ოპერაციული ჩარევის მოცულობა და ტრავმატიზმი.

საგულისხმოა, რომ აპენდექტომიის ტრადიციული და ლაპაროსკოპული მეთოდების ეფექტურობის შედარებისას დადგინდა შემდეგი: ოპერაციის პროცესში განვითარებული გართულებების მაჩვენებლებმა შესაბამისად 7,96% და 6,79% შეადგინეს, ხოლო ოპერაციის შემდგომ პერიოდში აღმოცენებული გართულებების სიხშირე

დაფიქსირდა შესაბამისად 12,94% და 2.85% შემთხვევაში, რაც ლაპაროსკოპული აპენდექტომიის უპირატესობაზე მეტყველებს.


ცხრილი № 6 პოსტოპერაციული გართულებები

გართულებები	ლაპაროსკოპიული	ტრადიციული
სისხლდენა	1 (0,57%)	1 (0,5%)
თაკვის უკმარისობა	1 (0,57%)	
ნაწლავთა პარეზი		4 (1,99%)
ნაწლავთა მწვავე გაუვალობა	-	1 (0,5%)
მუცლის ღრუს აბსცესი	1 (0,57%)	2 (0,99%)
ჭრილობის დაჩირქება	1 (0,57%)	16 (7,96%)
პოსტოპერაციული თიაქარი	-	1 (0,5%)
ლეტალობა	1 (0,57%)	1 (0,5%)
სულ	5 (2,85%)	29 (12,94%)

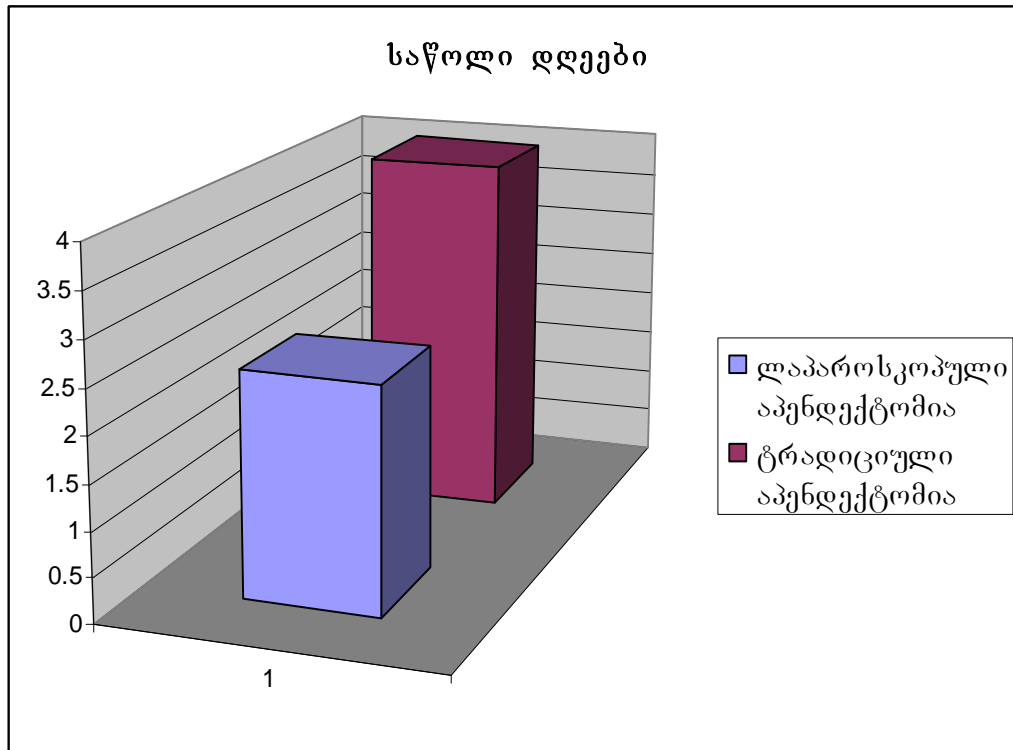
მკურნალობის ლაპაროსკოპული მეთოდისთვის განსაკუთრებით დამახასიათებელია ზოგიერთი ოპერაციის შემდგომი გართულების პრაქტიკულად არარსებობა (პოსტოპერაციული თიაქრები, ნაწლავთა მწვავე სტრანგულაციური გაუვალობა).

მართალია, ოპერაციის ხანგრძლივობაში არსებითი განსხვავება არ დაფიქსირდა (45 წუთი ლაპაროსკოპული აპენდექტომიისთვის და 40 წუთი ტრადიციულისთვის),

დიაგრამა №4 ოპერაციის ხანგრძლივობა



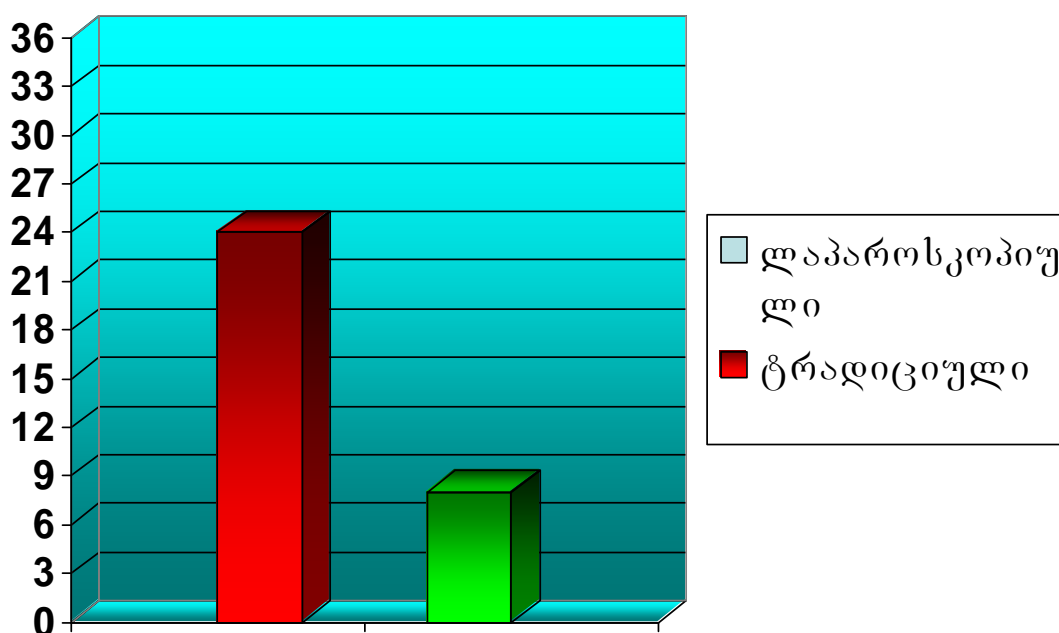
მაგრამ პოსტოპერაციული ჰოსპიტალიზაციის ხანგრძლივობის სიმცირე, დიაგრამა №5 საწოლი დღეები



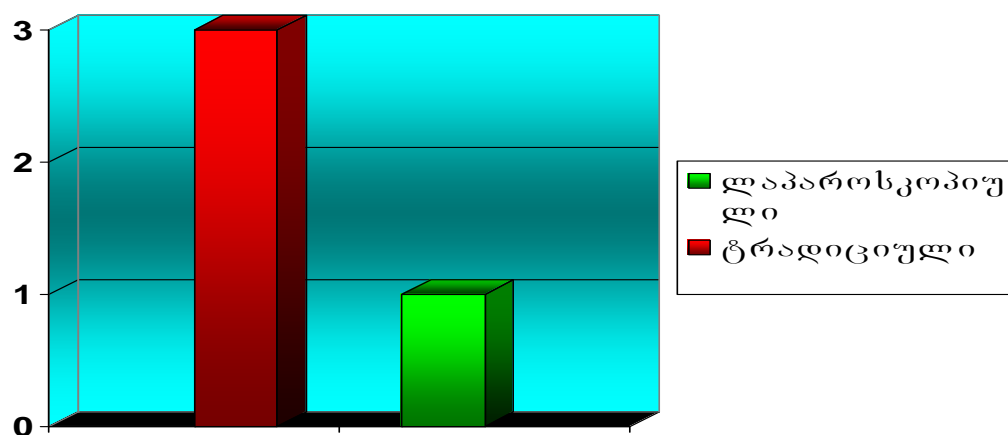
დახარჯული ტკივილგამაყუჩებლების და ანტიბიოტიკების 1/3 შეფარდება, შედარებით მოკლე სრული სამედიცინო-სოციალური რეაბილიტაციის ვადები (7 დღე 16 დღესთან შედარებით) და ამ ფონზე საერთო ეკონომიური ეფექტი ლაპაროსკოპული

მეთოდის უპირატესობაზე მიუთითებს, რომელიც უზშირესად საშუალებას იძლევა სიმულტანური ჩარევის აუცილებლობისას, ოპერაცია გაკეთდეს იგივე მიდგომით, დამატებით ლაპაროტომული განაკვეთის გარეშე.

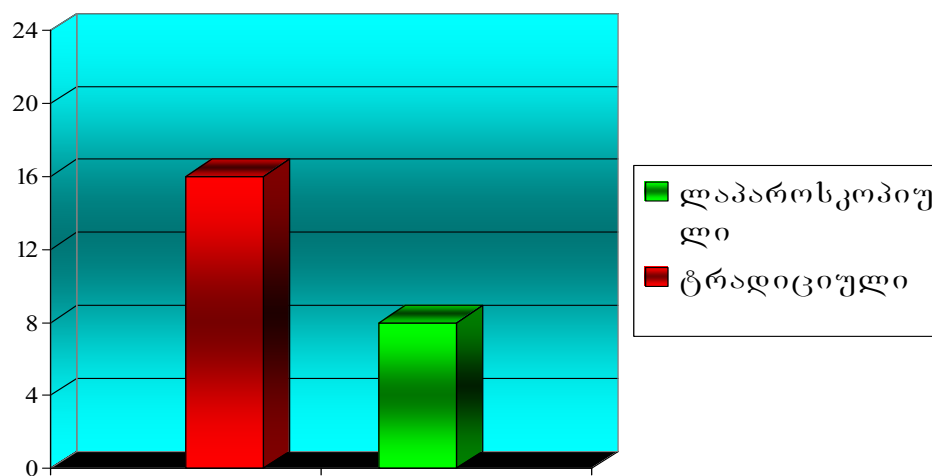
დიაგრამა №6 ტკვილდამაყუჩებლის მოხმარების ხანგრძლივობა



დიაგრამა № 7 მოხმარებული ანტიბიოტიკის რაოდენობის შეფარდება



დიაგრამა №8 მედიკო-სოციალური რეაბილიტაციის პერიოდი



ლაპაროსკოპული მეთოდით მიღებული კოსმეტიკური ეფექტი მისი უპირატესობის მიმანიშნებელი ერთერთი ფაქტორია.

შედარებითი ანალიზის ფონზე, ჩვენი აზრით, საინტერესო და მნიშვნელოვანია III ჯგუფის 30 ავადმყოფზე რეტროსპექტული არარანდომიზული კვლევის შედეგები, სადაც ჩვენ მიერ შეფასებულია და შესაბამისად, კლასიფიცირებულია აპენდექტომიის შემდგომ მუცლის ღრუში განვითარებული პოსტოპერაციული შეხორცებები ორივე მეთოდისთვის ენდოტრაქეული ნარკოზით.

**III ჯგუფში** 15 ავადმყოფი 2 დან 7 წლის ინტერვალით ნაოპერაციევი იყო მწვავე აპენდიციტის გამო ლაპაროსკოპული მეთოდით და 15 \_ 2 დან 8 წლის ინტერვალით ტრადიციული მეთოდით. თემაზე მუშაობის პერიოდში, მათ განმეორებითი ჰოსპიტალიზაციისას გაუკეთდათ ლაპაროსკოპული ოპერაციები სხვა დაავადებების გამო, რამაც საშუალება მოგვცა შეგვედარებინა ფლეგმონური აპენდიციტის დიაგნოზით ადრე წარმოებული აპენდექტომიების შემდგომ მუცლის ღრუში განვითარებული პოსტოპერაციული შეხორცებები. თუ პოსტოპერაციულ შეხორცებებს პირობითად გავაერთიანებთ ცალკე ჯგუფებში, პროცესის გავრცელების ხარისხისა და მასში მეზობელი ორგანოების მონაწილეობის მიხედვით, კლასიფიკაცია მიიღებს შემდეგ სახეს:

**1. ლოკალური** \_ ჭიანჭლის ტაკვსა და პერიტონეუმის პარიესულ ფურცელს შორის.

**2. ადგილობრივი:**

*I ხარისხის* \_ ბრმანაწლავსა და მუცლის ღრუს ერთ ორგანოს შორის. არ სცილდება მარჯვენა თემოს ფოსოს არეს.

*II ხარისხის* \_ ბრმანაწლავსა და მუცლის ღრუს ერთი ან ორ (მცირე მენჯის ) ორგანოს შორის პერიტონეუმის პარიესულ ფურცელთან ერთად.

**3. ტოტალური:**

*I ხარისხის* \_ მოიცავს მთელი მუცლის ღრუს ქვედა ნახევარს.

*II ხარისხის* \_ მოიცავს მთელ მუცლის ღრუს.

ამ კლასიფიკაციის მიხედვით მიღებული შედეგები წარმოდგენილია ცხრილში №4.

ცხრილი №7 ავადმყოფთა გადანაწილება შეხორცებათა ხარისხის მიხედვით:

ოპერაციის მეთოდი	ლოკ	ადგილობრივი	ტოტალური
------------------	-----	-------------	----------

	ალური	I ხარისხი	II ხარისხი	I ხარისხი	II ხარისხი
ლაპაროსკოპული აპენდექტომია	9	5	1	-	-
ტრადიციული აპენდექტომია	-	2	12	1	-

კვლევის შედეგი საშუალებას გვაძლევს შევაფასოთ და განვსაზღვროთ შორეულ პოსტოპერაციულ პერიოდში მექანიკური გაუვალობის განვითარების რისკი ორივე მეთოდის გამოყენების შემდეგ და დავასკვნათ მწვავე აპენდიციტის მკურნალობის ლაპაროსკოპული მეთოდის უპირატესობა ტრადიციულთან შედარებით.

კვლევის შედეგების ანალიზის საფუძველზე შეგვიძლია ჩამოვაყალიბოთ დიაგნოსტიკური ლაპაროსკოპიის და ლაპაროსკოპული აპენდექტომიის უკუჩვენებები.

დიაგნოსტიკური ლაპაროსკოპიის უკუჩვენებებია: 1. დაჭიმულ პნევმოპერიტონეუმთან დაკავშირებული გართულებების მაღალი რისკი. 2. ლაპაროსკოპულ მიდგომასთან დაკავშირებული გართულებების მაღალი რისკი. 3. გავრცელებული პერიტონიტის და გადაბერილი ნაწლავთა მარყუჟების ფონზე დიაგნოსტიკური ლაპაროსკოპიის მცირე ინფორმატიულობა. 4. არაინვაზიური მეთოდებით წინასწარ დიაგნოზირებული მუცლის ღრუში არსებული სოლიდური ზომის ანთებადი ინფილტრატები და აბსცესები, რომელთა ფონზე ფონზე დიაგნოსტიკური ლაპაროსკოპია ნაკლებ ეფექტურია.

ლაპაროსკოპული აპენდექტომიის უკუჩვენებები: 1. ილეოცეკალურ არეში არსებული მასიური ტლანქი შეხორცებების და ჭიანაწლავის ატიპიური მდებარეობის თანხვედრა. 2. სოლიდური ზომის რეტროცეკალური და პარააპენდიკულარული აბსცესის არსებობა. 3. ჭიანაწლავის და ბრმა ნაწლავის ფუძეზე მკვეთრად გამოხატული დესტრუქციულ-პერფორაციული ცვლილებების არსებობა.

ჩამოთვლილ უკუჩვენებათა უმრავლესობას განვიხილავთ როგორც შედარებით უკუჩვენებებს, რაც დამოკიდებულია ქირურგის ტექნიკურ და ტაქტიკურ შესაძლებლობებზე.

## დასკვნები:

1. დიაგნოსტიკური ლაპაროსკოპია საშუალებას იძლევა ზუსტად განისაზღვროს ჭიანჭღის ანთებითი ცვლილებების მაკრომორფოლოგიური სურათი და საჭიროებისას გატარდეს დიფერენციალური დიაგნოზი მუცლის ღრუს ორგანოთა დაავადებებთან 98%-ის სიზუსტით, თავიდან ავიცილოთ არასაჭირო აპენდექტომიის ჩატარება და შეირჩეს მკურნალობის ოპტიმალური ტაქტიკური ვარიანტი.
2. ლაპაროლიფტინგის გამოყენებით პირველი ტროაკარის მუცლის ღრუში პირდაპირ ჩადგმა პრაქტიკულად გამორიცხავს იატროგენულ დაზიანებებს და მნიშვნელოვნად ამცირებს პნევმოპერიტონეუმის დამყარების ხანგრძლივობას.
3. ჭიანჭღის ჯორჯლის და ტაკვის ლიგირების მოწოდებული მეთოდები საშუალებას იძლევა მინიმუმამდე დავიყვანოთ ლაპაროსკოპული აპენდექტომიის პროცესში და პოსტოპერაციულ პერიოდში გართულებების სიხშირე.
4. ლაპაროსკოპული მეთოდით მკურნალობის გართულებათა ერთიანი კლასიფიკაცია საშუალებას იძლევა ოპერაციის თითოეული ეტაპისთვის შეირჩეს ოპტიმალური ქირურგიული ტაქტიკა.
5. მწვავე აპენდიციტის მკურნალობის ლაპაროსკოპული მეთოდი საშუალებას იძლევა მნიშვნელოვნად შემცირდეს ოპერაციული გართულებების რიცხვი, ავადმყოფთა ჰოსპიტალიზაციისა და სამედიცინო-სოციალური რეაბილიტაციის პერიოდი, რაც მნიშვნელოვანს ხდის საბოლოო ეკონომიურ ეფექტს.

## პრაქტიკული რეკომენდაციები:

1. ინდივიდუალური მიდგომით, სუბიექტურ და ობიექტურ მონაცემთა შეჯერებით განისაზღვროს ლაპაროსკოპული მეთოდის ჩვენებები და უკუჩვენებები, შეასაბამისად, შეირჩეს მკურნალობის ოპტიმალური ტაქტიკა.
2. ოპერაციის ტაქტიკა და მოცულობა განისაზღვროს ლაპაროსკოპული მკურნალობისთვის დამახასიათებელი გართულებების ჩვენ მიერ შემოთავაზებული კალსიფიკაციის გათვალისწინებით.

3. იატროგენული გართულებების თავიდან აცილების მიზნით, სასურველია პირველი ტროაკარი ჩაიდგას ლაპაროლიფტინგის გამოყენების მეთოდით.
4. ინტრა- და პოსტოპერაციული გართულებების განვითარების ალბათობის მინიმუმამდე დაყვანის მიზნით, ყველა შესაძლებელ შემთხვევაში, ჭიანჭლის და ჯორჯლის გადაკვანძვა მოხდეს ჩვენ მიერ მოწოდებული ლიგირების მეთოდით.
5. ინფექციის დისემინაციის თავიდან ასაცილების მიზნით, ექსუდატის სრულ ასპირაციამდე არ მოხდეს ავადმყოფის რეპოზიცია.
6. აპენდექტომიის შემდგომ მოხდეს ტაკვის “ჩაყურსვა” ბრმა ნაწლავის კედელსა და პერიტონეუმის პარიესულ ფურცელს შორის, რაც პრაქტიკულად გამორიცხავს ტაკვსა და მუცლის ღრუს სხვა ორგანოთა შორის შეხორცების განვითარებას.

### ლიტერატურის სია

1. ავალიანი ლ. “აპენდექტომიის შემდგომი გართულება” საბჭოთა მედიცინა, 1959 წ. 50-52გვ.
2. ასათიანი გ., ტაბუცაძე თ. “ლაპაროსკოპული ოპერაციები მუცლის ღრუს მწვავე ქირურგიული პათოლოგიების დროს”. თსსუ შრომათა კრებული, ტ.-XXXVI, თბილისი, 2002, 34-37 გვ.
3. ახმეტელი ლ. “ოპერაციის შემდგომი ჩირქოვან\_ანთებითი გართულებების პროფილაქტიკა მწვავე აპენდიციტის დროს”, თსსუ-ს სამეცნიერო შრომათა კრებული, ტომი\_ XXXVI, 2005წ. 24-28გვ.
4. ბოჭორიშვილი გ. “კერძო ქირურგია” სახელმძღვანელო სამედიცინო ინსტიტუტის სტუდენტთათვის 1980 წ. 67-91 გვ
5. გრიგოლია ნ. “ქირურგიული დაავადებები” სახელმძღვანელო სამედიცინო ინსტიტუტის სტუდენტთათვის 2000 წ. 444-469 გვ
6. დიხამინჯია კ., ფიფია ე., მაჭავარიანი შ. //შეცდომები და გართულებანი ქირურგიაში/ \_ პრაქტიკული სახელმძღვანელო 1974წ./
7. კვერენჩილაძე ვ. "მუცლის ღრუს თიაქრები" მონოგრაფია, თბილისი, 1964წ., 271 გვ.

8. კილაძე მ., “ლაპაროსკოპიული ქოლეცისტექტომიის დროს ქირურგიული ხელთათმანის კონტეინერის საშუალებით მუცლის ღრუდან ნაღვლის ბუშტის ამოღების წესი”. ექსპერიმენტული და კლინიკური მედიცინა, თბილისი 2001, №1(4), გვ. 41-42
9. მაღალაშვილი რ. საგინაშვილი ლ. “ფენოტიპების როლი აპენდექტომიის შემდგომი შეხორცებითი დაავადების განვითარებაში” თსსუ-ს სამეცნიერო შრომათა კრებული, ტომი\_ XXXIII 2004წ, 206-208გვ.
10. ოდიშვილი გ.ი. ბოკერია რ. ოდიშვილი გ.გ. “აპენდექტომიის შემდგომ განვითარებული სისხლდენის საკითხთათვის” მკურნალობა” ექსპერიმენტალური და კლინიკური ქირურგიის ინსტიტუტის შრომები, ტომი XII 1968წ. 142-144გვ.
11. ტაბუცაძე თ., პაპიძე თ., ლაშხი ი. “აპენდექტომია: ტრადიციული თუ ლაპაროსკოპული”. ამიერკავკასიის სახელმწიფოების ქირურგთა XII საერთაშორისო კონფერენციის მასალები. თ.-1, თბილისი, 1999, 62-63გვ.
12. ფიფია ე.; გიორგაძე ვ.; პროფ. მუხამის რედაქციით // აპენდიციტი// \_ პრაქტიკული სახელმძღვანელო , 1937წ.
13. ფიფია გ., კილაძე მ., ჩართოლანი თ., ფხალაძე ჯ. “ლაპაროსკოპიული ქირურგია ზოგადი ქირურგიული პათოლოგიების დროს” თბილისის სახელმწიფო სამედიცინო უნივერსიტეტის აკ. ეგნატე ფიფიას 100 წლისთავისადმი მიძღვნილი შრომათა კრებული თბილისი, 2001, გვ. 210-215
14. ფიფია გ. ხაზარაძე დ. ჭიპაშვილი ლ. ჩართოლანი თ. მუცლის ღრუს ორგანოთა პათოლოგიის ლაპაროსკოპიული ქირურგიული მკურნა-ლობა სააქართველოს სახელმწიფო სამედიცინო აკადემიის შრომათა კრებული, «თეორიული და კლინიკური მედიცინის ნარკვევები», თბილისი, 2000, გვ. 115-118
15. ქემოკლიძე ს. “აპენდექტომიის შორეული შედეგები ქრონიკული კოლიტით ავადმყოფებში”, კრებული უბნის ექიმის დასახმარებლად №1-4 1967წ, 99-103გვ.
16. ჭიპაშვილი ლ., კილაძე მ., ფხალაძე ჯ., ფიფია გ. “ლაპაროსკოპიული ოპერაციების სამწლიანი გამოცდილების ანალიზი” ი.ჯავახიშვილის სახელობის თბილისის სახელმწიფო უნივერსიტეტის შრომათა კრებული, «მედიცინა ახალი ათასწლეულების

მოგზაზე», თბილისი, 2000, გვ. 50-57

17. Александров К.Р., Туманов А.П., Долина Е.В. Опыт лапароскопической аппендэктомии: Тезисы докладов 1-й Всероссийской конференции по эндоскопической хирургии. Эндоскоп хир 1997; 1: 39.
18. Балалыкин А.С. Эндоскопическая абдоминальная хирургия: Гл. 7. Лапароскопическая аппендэктомия/А.С. Балалыкин, О.Э. Луцевич. М 1996; 125-130. 66. Федоров И.В., Сигал Е.И., Одинцов В.В. Эндоскопическая хирургия. М 1998; 209-218.
19. Борисов А.Е., Левин Л.В., «Видеоэндоскопические вмешательства на органах живота и забрюшинной полости», Руководство для врачей, 2002
20. Борисов А.Е., Митин С.Г., Пешехонов С.И. Табатадзе И.Дж. «Лечение Острого Аппендицита», Научно-практическая конференция «актуальные вопросы неотложной эндовидео хирургии» СПб, 1998, стр. 21-23
21. Борисов А.Е., Митин С.Г., Пешехонов С.И., Кутиков В.Г., Цивьян Г.Е., «Возможности лапароскопии в лечении осложненного аппендицита» 2-ой Московский международный конгресс по эндоскопической хирургии. Москва. 1997.
22. Галлингер Ю.И., Тимошин А.Д. Лапароскопическая аппендэктомия (практическое руководство).- М.: Медицина, 1993. стр.16
23. Дронов А.Ф., Смирнов А.Н., Блинников О.И. Гипердиагностика острого аппендицита у детей. Хирургия 1989; 11: 16-19.
24. Дронов А.Ф., Котлобовский В.И. Лапароскопическая аппендэктомия у детей. Врач 1992; 12: 13-16.
25. Дронов А.Ф., Котлобовский В.И. Первый опыт лапароскопической аппендэктомии у детей. Хирургия 1994; 4: 20-24.
26. Дронов А.Ф., Котлобовский В.И., Поддубный И.В. и др. Лапароскопические операции при осложненных формах острого аппендицита у детей./ Журн. «Эндоскопическая хирургия», 1996, № 4, с.8-15.
27. Дронов А.Ф., Поддубный И.В., Дедов К.А. Лапароскопические операции в лечении острого аппендицита у детей: Тезисы докладов 1-й Всероссийской конференции по эндоскопической хирургии (Москва 20-21.02.97). Эндоскоп хир 1997; 1: 59.
28. Дронов А.Ф., Котлобовский В.И., Поддубный И.В. Лапароскопическая аппендэктомия у детей. Серия "Новые медицинские технологии": Вып. 3. М 1998.
29. Жебровски В. В., Мохаммед Том Ель Башыр. «Хирургия грыж живота и эвентерации».

30. Исаков Ю. Ф., Степанов Э.А., Дронов А.Ф. Острый аппендицит в детском возрасте. М 1980.
31. Капустин В. А. Врянцев А. В. Гранков О. Д. Карасева О.В. Максимова А. А. Лапароскопическая аппендэктомия в детском возрасте. Эндоскопическая Хирургия №1 2005 с. 58
32. Кригер А.Г., Череватенко А.М., Фаллер Э.Р. и др. Лапароскопическое лечение острого аппендицита. Эндоскоп хир 1995; 2-3: 34-36.
33. Кригер А.Г. Лапароскопические операции в неотложной хирургии: Гл. 2. Острый аппендицит/А.Г. Кригер, А.П. Фалер. М 1997; 30-55.
34. Кригер А.Г., Шуркалин Б.К., Шогенов А.А., Ржебаев К.Е., «Лапароскопия в диагностике острого аппендицита». Хирургия, №8, 2000 стр.14
35. Котловский В.И., Нармухамедов Ж.К., Классен А.Н. и др. Попытка выполнения лапароскопической аппендэктомии у детей. Актуальные вопросы эндоскопии в педиатрии: Тезисы докладов Всесоюзной научно-практической конференции. М 1992; 41-42.
36. Котловский В.М., Дронов А.Ф., Поддубный И.В. и др. Лапароскопическая аппендэктомия при неосложненных формах острого аппендицита у детей. Эндоскоп хир 1993; 4: 3-7
37. Котловский В.И., Дронов А.Ф., Нармухамедов Ж.К. и др. Лапароскопическая аппендэктомия у детей. Эндохирургия для России 1993; 2: 16-20.
38. Котловский В.И. Лапароскопия в диагностике острого аппендицита и лечении его неосложненных форм у детей. Автореф. дис. ... канд. мед. наук, М., 1994.
39. Котловский В.И., Дронов А.Ф. Лапароскопическая аппендэктомия. Тез. Российской конф. "Эндохирургия в лечении неотложных заболеваний грудной и брюшной полости" Казань, 1995 с.84-85.
40. Ленюшкин А.И. О методике обработки культи червеобразного отростка при аппендэктомии у детей. Хирургия 1960; 2: 75-81.
41. Ленюшкин А.И. Методика обработки культи червеобразного отростка при аппендэктомии у детей: Автореф. дис ... канд. мед. наук. М 1961.
42. Некрасов А.Ю. Касумьян А. В. Сергеев Б. А. Поксаев Г. С Лапароскопическая аппендэктомия в лечении острого аппендицита. Эндоскопическая Хирургия №1 2005 с. 94
43. Никитенко А.И., Никитенко Е.Г., Майорова А.Р., Желанов А.М. Результаты

лапароскопической аппендэктомии. Эндохирургия для России 1993; 2: 24-26.

44. Поддубный И.В. Лапароскопические операции в детской хирургии. Автореф. дис. ... док. мед. наук. М., 1998.
45. Поддубный И.В.. Лапароскопическая аппендэктомия у детей. Эндоскоп хир 1997; 6: 8-9.
46. Рошаль Л.М, Граников О.Д., Петлах В.И., Воздвиженская И.С. "Лечебная лапароскопия в неотложной хирургии детского возраста", Хирургия. 1985 , № 10, с.63-66.
47. Рошаль Л.М. Ургентная лапароскопия – переворот в ургентной детской хирургии. Материалы симпозиума "Актуальные вопросы лапароскопии в педиатрии", Москва, 1994, с.35
48. Седов В.М., Стрижелецкий В.В., Рутенберг Г.М. и др. Эффективность лапароскопической технологии в лечении острого аппендицита. Эндоскоп хир 1995; 2-3: 24-27.
49. Табуцадзе Т. У. «Лапароскопическая хирургия» - монография, Тбилиси, 2002, ст. 151.
50. Чапидзе П. М., Чартолани Т. А., Пипиа Г. В., Пхаладзе Дж. П., Хорваладзе Г.В., «Открытая гернио пластика послеоперационных грыж с использованием эндопротезов» Georgian Medical News №1 2006 стр. 19-21
51. Юдин Я.Б. Реплика на "открытое письмо" В.И. Колесова. Хирургия 1992; 9-10: 70-72.
52. Agresta F; De Simone P; Leone L; Arezzo A; Biondi A; Bottero L; Catena F; Conzo G; Del Genio G; Fersini A; Guerrieri M; Illomei G; Tonelli P; Vitellaro M; Docimo G; Crucitti A Laparoscopic appendectomy in Italy: an appraisal of 26,863 cases. J Laparoendosc Adv Surg Tech A. 2004;14(1):1-8
53. Albert B. Lowenfels, MD, Professor of Surgery, New York Medical College, Valhalla, New York Is Computerized Tomography (CT) Indicated as a Diagnostic Aid? Famous Patients, Famous Operations, 2002 - Part 2:
54. Al-Bassam AA. Laparoscopic appendectomy in children. Saudi Med J. 2005; 26(4)
55. Baker A. Laparoscopic appendectomy - a trainee s experience. NZ Med J 1999; 11: 112: 1089: 208-211.
56. Balthazar, EJ., Birnbaum, BA., Yee, J., Megibow, AJ., Roshkow, J., & Gray, C. Acute appendicitis: CT and US correlation in 100 patients. Radiology 1994; 190: 3135 .
57. Beldi G; Muggli K; Helbling C; Schlumpf R; Laparoscopic appendectomy using endoloops: a prospective, randomized clinical trial. Surg Endosc. 2004; 18(5)
58. Birnbaum, BA. & Jeffrey, RB., Jr CT and sonographic evaluation of acute right lower quadrant abdominal pain. Am J Roentgenol 1998; 170: 361371 .

59. Birnbaum, BA. & Balthazar, EJ. CT of appendicitis and diverticulitis. *Rad Clin N Am* 1994; 32: 885-898 .
60. Blakely M.L., Spurbek W.W., Lobe T.E. Current status of laparoscopic appendectomy in children. *Semin Pediat Surg* 1998; 7: 4: 225-227.
61. Bolick B. Appendicitis in infants and children; the differential diagnosis of abdominal pain. Program and abstracts of the National Association of Pediatric Nurse Practitioners 26th Annual Conference on Pediatric Healthcare; March 31-April 3, 2005; Phoenix, Arizona.
62. Bonanni F., Reed III J., Hartzell G. et al. Laparoscopic versus conventional appendectomy. *J Am Coll Surg* 1994; 179: 273-278.
63. Borisov AE; Udod VM; Maliar AV; Akimov VP; Maliar LV Prophylactics and treatment of pyoinflammatory complications after appendectomy. *Vestn Khir Im I I Grek.* 2004; 163(4)
64. Brossek D.T., Bathe O.F. Day-care laparoscopic appendectomies. *Can J Surg* 1999; 42: 2: 138-142.
65. Bufo A.J., Shah R.S., Li M.H. et al. Interval appendectomy for perforated appendicitis in children. *J Laparoendosc Adv Surg Tech* 1998 (submitted).
66. Cardall T, Glasser J, Guss D. Clinical value of the total white blood cell count and temperature in the evaluation of patients with suspected appendicitis. *Acad Emerg Med.* 2004;11:1021-1027.
67. Cappendijk VC, Hazebroek FW. The impact of diagnostic delay on the course of acute appendicitis. *Arch Dis Child.* 2000;83:64-66.
68. Chartolani T., Kiladze M., Jatchvliani, Melotti G. /“Minimal Access Surgery in Georgia”/ *Sbornik Lekarsky, Prague* 2001. Vol.102, N3, p. 355-359
69. Chikamori F; Kuniyoshi N; Shibuya S; Takase Y Laparoscopic appendectomy with the help of a wire snare. *Surg Today.* 2001; 31(6):5603
70. Chikamori F; Kuniyoshi N; Shibuya S; Takase Y Laparoscopic appendectomy. *Surg.* 2002; 25(8) 67:34-325
71. Cho, K., Morehouse, HT., Alterman, DD., & Thornhill, BA. Sigmoid diverticulitis: diagnostic role of CT—comparison with barium enema studies. *Radiology* 1990; 176: 1111-1115 .
72. Chung R.S., Rowland D.Y., Li P., Diaz J. A meta-analysis of randomized controlled trials of laparoscopic versus conventional appendectomy. *Am J Surg* 1999; 177: 3: 250-256.
73. Corso D. Laparoscopic appendectomy. *Int Surg* 1994; 79: 247-250.
74. Cariati A; Brignole E; Tonelli E; Filippi M; Guasone F; De Negri A; Novello L; Risso C; Noceti A; Giberto M; Giua R Laparoscopic or open appendectomy. Critical review of the literature and

- personal experience. *G Chir.* 2001; 22(10).
75. Decker H., Neufang T. Appendectomy 1997-open or closed? *Chirurg* 1997; 68: 1: 17-29.
  76. De Kok. A new technique for resecting noninflamed nonadhesive appendix through a mini laparotomy with the aid of the laparoscope. *Arch Chir Neerl* 1977; 29: 3.
  77. De Wide R.L.; Merhoff GC; Franklin ME; Laparoscopic versus open appendectomy. *Am J Surg.* 2000; 179(5).
  78. El Ghoneimi A, Limonne B, et al. Laparoscopic appendectomy in children: Report of 1,379 cases. *J Pediatr Surg* 1994; 29:786-789.
  79. Engstrom L., Laparoscopic appendectomy in children: *J Pediatr Surg.* 1995;31:698-701.
  80. Fingerhut A., Millat B., Borine F. Laparoscopic versus open appendectomy: time to decide. *Wld J Surg* 1999; 23: 8: 835-845.
  81. Fenyo G., Roberts J.W., Symmonds R.E. et al. A prospective randomized trial comparing open versus laparoscopic appendectomy. *Ann Surg* 1994; 219: 725-731.
  82. Fleming JS. Laparoscopically directed appendectomy. *Austr. N.Z. Obstet. Gynecol.* 1985. 25: 238-40.
  83. Fleming J.S. Open or Laparoscopic appendectomy? *Aust NZ Obstet Gynec* 1987; 17: 231-235
  84. Fleming P.P., Chan A.K., O'Brien M.G., O'Sullivan G.C. Laparoscopic appendectomy - a successful operation in adults and children. *Ir Med J* 1997; 166: 1: 13-15.
  85. Flum DR, Koepsell T. The clinical and economic correlates of misdiagnosed appendicitis. Nationwide analysis. *Arch Surg.* 2002;137:799-804.
  86. Fukuya, T., Hawes, DR., Lu, CC., Chang, PJ., & Barloon, TJ. CT diagnosis of small-bowel obstruction: efficacy in 60 patients. *Am J Roentgenol* 1992; 158: 765-769 .
  87. Gangal HT (1987) Laparoscopic appendectomy. *Endoscopv.* 19: 127-9. 1987
  88. Gangal H.T., Gangal M.H. Laparoscopic appendectomy. *Endoscopy* 1987; 3: 19: 127-129.
  89. Garcia-Pena BM, Mandl KD, Kraus SJ, et al. Ultrasonography and limited computed tomography in the diagnosis and management of appendicitis in children. *JAMA.* 1999;15:1041-1046.
  90. Garcia-Pena, BM, Taylor, GA, Lund, DP, Mandl, K. Effect of computed tomography on patient management and costs in children with suspected appendicitis. *Pediatrics.* 1999;104:440-446.
  91. Geis P., Miller C., Kokoszka J. et al. Laparoscopic appendectomy for acute appendicitis: rationale and technical aspects. *Contemp Surg* 1992; 1: 40.
  92. Geis P., Miller C., Kokoszka J. et al. Laparoscopic appendectomy *Surg* 1993; 3:34: 432-437.
  93. Goldstein H.S., Jacobs M., Verdeja J.C. Laparoscopic appendectomies. *Laparoscopic and Laser*

Surgery Institute of Miami 1992.

94. Golubovi Z; Jani N; Jovanovi B; Laparoscopic appendectomy in children--a new fashion or a privilege *Srp Arh Celok Lek.* 2004; 132 Suppl 90-2
95. Gotz F. Die endoskopische appendektomie bei der chronischen appendicitis. *Endoskopie heute*, 1988. 3:7-10.
96. Gotz F. Die endoskopische nach sembei der akuten and chronischen appendicitis. *Endoskop Heute* 1989; 2: 5-8.
97. Gotz F., laparoscopic appendectomy in surgery (Report about 388 procedures). *Surg Endosc* 1990; 4: 6-9.
98. Gotz F, Pier A and Backer C Modified laparoscopic appendectomy in surgery. *Surg. Endosc.* 1991. 5: 13-15.
99. Grunevald B., Lobe T. et al. Is there a role for laparoscopic appendectomy in surgery *J Pediat Surg* 1992; 27: 209-214.
100. Grandjean J.P., Arefiev A. Laparoscopic appendectomy. Review based on an homogeneous series of 906 cases. *Ann Chir* 1999; 53: 4: 280-284.
101. Heinnzelmann M. Simmen H.P. Cummins A.S. / Laparoscopic appendectomy the new "gold standart"? – *Arch.surgery* 1995/14(7)
102. Heinnzelmann M., Simmen H.P., Cummins A.S., Largiad er F. Laparoscopic appendectomy – Tecnic aspects *Arch Surg* 1996; 130: 4: 782-785.
103. Hellberg A., Rudberg C., Kullman E. et al. Prospective randomized multicentre study of laparoscopic versus open appendectomy. *Br J Surg* 1999; 86: 1: 48-53.
104. Horwitz J.R., Custer M., May B.H. et al. Should laparoscopic appendectomy be avoided for complicated appendicitis in children? *J Pediat Surg* 1997; 32: 1601-1603.
105. Henry JF; Defechereux T; Raffaelli M; Lubrano D; Gramatica L Complications of laparoscopic appendectomy: results of 169 consecutive procedures *World J Surg.* 2000; 24
106. Helmer KS; Robinson EK; Lally KP; Vasquez JC; Kwong KL; Liu TH; Mercer DW Standardized patient care guidelines reduce infectious morbidity in appendectomy patients. *Am J Surg.* 2002; 183(6)
107. Hunter J.G., Peters J.H., Swanstrom L.L., Schirmer B. A., William W.S., prospective, randomized comparison of laparoscopic appendectomy with open appendectomy. Laparoscopic appendectomy study group. *J Surg* 1996; 1: 208-212; discussion 212-213.
108. Ikeda H; Ishimaru Y; Takayasu H; Okamura K; Kisaki Y; Fujino J. Laparoscopic versus open

- appendectomy in children with uncomplicated and complicated appendicitis. *Pediatr Surg.* 2004; 39(11)
109. Jonson A.B., Kim MK, Gorelick MH. Evidence-based approach to the diagnosis of appendicitis in children. *Pediatr Emerg Care.* 2004;20:690-698.
  110. Kogut KA; Blakely ML; Schropp KP; Deselle W; Hixson SD; Davidoff AM; Lobe TE The association of elevated percent bands on admission with failure and complications of interval appendectomy. *J Pediatr Surg.* 2001; 1. 165
  111. Katkhouda N; Mason RJ; Towfigh S; Gevorgyan A; Essani R; Laparoscopic versus open appendectomy: a prospective randomized double-blind study. *Ann Surg.* 2005; 242(3).
  112. Leahi P.F. Technique of laparoscopic appendectomy. *British Journal of Surgery* 1989;76: 616.
  113. Lejus C., Delile et al. Randomized sing-blinded trial of laparoscopic versus open appendectomy in children: effects on postoperative analgesia. *Anesthesiology* 1996; 84: 4: 801-806.
  114. Lyass S; Pikarsky A; Eisenberg VH; Elchalal U; Schenker JG; Reissman P Is laparoscopic appendectomy safe in pregnant women? *Surg Endosc.* 2001;15(4)
  115. Lidar Z; Kuriansky J; Rosin D; Shabtai M; Ayalon A; Laparoscopic interval appendectomy for periappendicular abscess. *Surg Endosc.* 2000; 14(8)
  116. Lippert H; Koch A; Marusch F; Wolff S; Gastinger I Open vs. laparoscopic appendectomy. *Chirurg.* 2002; 73(8)
  117. Liu SI; Siewert B; Raptopoulos V; Hodin RA; Factors associated with conversion to laparotomy in patients undergoing laparoscopic appendectomy. *J Am Coll Surg.* 2002; 194(3)
  118. Lau DH; Yau KK; Chung CC; Leung FC; Tai YP; Li MK Comparison of needlescopic appendectomy versus conventional laparoscopic appendectomy: a randomized controlled trial. *Surg Laparosc Endosc Percutan Tech.* 2005; 15(2)
  119. Lintula H; Kokki H; Vanamo K; Antila P; Eskelinen M Laparoscopy in children with complicated appendicitis. *J Pediatr Surg.* 2002; 37(9).
  120. Lane, MJ., Katz, DS., Ross, BA., Clatice-Engle, TL., Mindelzun, RE., & Jeffrey, RB., Jr Unenhanced helical CT for suspected acute appendicitis. *Am J Roentgenol* 1997; 168: 405409 .
  121. McKernan B.J., Say W.B. Laparoscopic techniques in appendectomy with argon lazer. *South Med J* 1990; 83: 1019-1020.
  122. Martin L.B., William W.S., Shankar Laksman B.S. et al. Laparoscopic appendectomy in children. *Semin Laparoscop Surg* 1998; 5: 1: 14-18.

123. McCahill L.B., Pelegrini C.A., Wiggins I. et al. A clinical outcome and cost analysis of laparoscopic vs open appendectomy. *Am J Surg* 1996; 171: 533-537.
124. . Moberg A.C., Ahtberg, Leijonmarck C.E. et al. Diagnostic laparoscopic in 1043 patients with suspected acute appendicitis. *Eur J Surg* 1998; 164: 11: 833-840; discussion 841.
125. Mutter D., Navez B., Gury J.F. et al. Value of microlaparoscopy in the diagnosis of right iliac fossa pain. *Am J Surg* 1998; 176: 4: 370-372.
126. Moberg AC, Berndsen F, Palmquist I, Petersson U, Resch T, Montgomery Randomized Clinical Trial of Laparoscopic versus Open Appendectomy for Confirmed Appendicitis *A British Journal of Surgery*. 2005; 92 (3) : 298-304
127. Meyer A; Preuss M; Roesler S; Lainka M; Omlor G; Transumbilical laparoscopic-assisted "one-trocar" appendectomy -- TULAA -- as an alternative operation method in the treatment of appendicitis *Zentralbl Chir*. 2004; 129(5).
128. Matthews BD; Mostafa G; Harold KL; Kercher KW; Reardon PR; Heniford BT; Minilaparoscopic appendectomy. *Surg Laparosc Endosc Percutan Tech*. 2001; 11(6).
129. Malone, A.J., Wolf, C.R., Malmed, A.S., & Melliore, B.F. Diagnosis of acute appendicitis: value of unenhanced CT. *Am J Roentgenol* 1993; 160: 763766
130. Mindelzun, R.E. & Jeffrey, R.B. Unenhanced helical CT for evaluating acute abdominal pain: a little more cost, a lot more information. *Radiology* 1997; 205: 4347
131. Malone G.S. Unenhanced CT in the evaluation of the acute abdomen: the community hospital experience. *Semin Ultrasound CT MRI* 1999; 20: 6876 .
132. Nowzaradan Y., Westmoreland J., McCarver C., Harris R. Laparoscopic appendectomy for acute appendicitis: indication and current use. *J Lapar Surg* 1991; 1: 5: 247-257.
133. Nguyen D.B., Silen W., Hodin R.A. Interval appendectomy in the laparoscopic era. *J Gastrointest Surg* 1999; 3: 2: 189-193.
134. Nelson DS, Bateman B, Bolte RG. Appendiceal perforation in children diagnosed in the emergency department. *Pediatr Emerg Care*. 2000;16:233-237.
135. Olsen D. Laparoscopic appendectomy. Auto Suture Company 1992.
136. Ortega A.E., Hunter J.G., Peters J.H. et al. A prospective, randomized comparison of laparoscopic appendectomy with open appendectomy. Laparoscopic appendectomy study group. *Am J Surg* 1995; 169: 2: 208-212; discussion 212-213.
137. Olguner M., Akdur F.M., Ucan B., Aktug T. Laparoscopic appendectomy in children performed using single endoscopic GIA stapler for both mesoappendix and base of appendix. *J Pediat Surg*

- 1998; 33: 9: 1347- 1349.
138. Oka T; Kurkchubasche AG; Bussey JG; Wesselhoeft CW; Tracy TF; Luks FI; Open and laparoscopic appendectomy are equally safe and acceptable in children. *Surg Endosc.* 2004; 18(2)
  139. Pipia g., Kiladze M Pkhaladze J., Chartolani T., ChipaSvili L /Simultaneous operations in cases of laparoscopic cholecystectomies/ Сборник трудов международной конференции, «Актуальные проблемы эндохирургии», Ереван 2000, с. 25-26
  140. Pelosi M.A. Laparoscopic appendectomy using a single umbilical puncture (minilaparoscopy). *Endoscopy in Gynecology: AAGL 20 th Annual Meeting Proseeding* 1993; 243-249.
  141. Pier A., Gotz F. Laparoscopic appendectomy. *Problems in general surgery. Laparoscop Surg* 1991; 8: 3: 416-425.
  142. Pier A., Gotz F., Bacher C., Ibaid R. Laparoscopic appendectomy. *Wld J Surg* 1993; 17: 23-33.
  143. Peiser JG; Greenberg D Laparoscopic versus open appendectomy: results of a retrospective comparison in an Israeli hospital. *Isr Med Assoc J.* 2002; 4(2):91
  144. Peetz M.E. Johnson A.B., Laparoscopic appendectomy is an acceptable alternative for the treatment of perforated appendicitis. *Surg Endosc* 1998; 12: 7: 940-943.
  145. Puylaert, JBCM., van der Zant, FM., & Rijke, AM. Sonography and the acute abdomen. *Am J Roentgenol* 1997; 168: 179186 .
  146. Quilic Ph.J. New developments in laparoscopy. *Jurnal of Burbank, California* 1993; 42-53.
  147. Reddick E.J., Saye W.B. Laparoscopic appendectomy. In: Zucer K.A., Bailey R.W., Reddick E.J. *Surgical laparoscopy.* St. Louis: Quality Medical Publishing, Inc. 1988; 227-239.
  148. Rothrock SG, Pagane J. Acute appendicitis in children: emergency department diagnosis and management. *Ann Emerg Med.* 2000;36:39-51.
  149. Rothrock S, Skeoch G, Rush J, Johnson N. Clinical features of misdiagnosed appendicitis in children. *Ann Emerg Med.* 1991;20:45-50.
  150. Rao, PM., Rhea, JT., Novelline, RA., McCabe, CJ., Lawrason, JN., Berger, DL., et al. Helical CT technique for the diagnosis of appendicitis: prospective evaluation of a focused appendix CT examination. *Radiology* 1997; 202: 139144
  151. Rao, PM., Rhea, JT., Novelline, RA., Dobbins, JM., Lawrason, JN., Sacknoff, R., et al. Helical CT with only colonic contrast material for diagnosing diverticulitis: prospective evaluation of 150 patients. *Am J Roentgenol* 1998; 170:
  152. Rosen, MP., Sands, DZ., Longmaid, HE., III, Reynolds, KF., Wagner, M., & Raptopoulos, V.

- Impact of abdominal CT on the management of patients presenting to the emergency department with acute abdominal pain. *Am J Roentgenol* 2000; 174: 1391-1396 .
153. Rhea, JT., Novelline, RA., Mostafavi, AA. Lawrason, JN., & McCabe, CJ. Helical CT combined with contrast material administered only through the colon for imaging of suspected appendicitis. *Am J Roentgenol* 1997; 169: 1275-1280 .
  154. W.B. Saye., Orlando R III: Laparoscopic appendectomy: a safety and cost analysis, *Arch Surg* 128:521, 1991.
  155. Semm K. Die endoskopische appendektomie. *Gynak Prax*, 1983; 7: 26.
  156. Semm K. Laparoscopic appendectomy. *Dtsch Med Wschr* 1988; 113: 3-5.
  157. Sosa J.E., Early experience with laparoscopic appendectomy. *Surg Endosc* 1993; 1: 211-216.
  158. Scropp K.P., Lobe T.B. Laparoscopic appendectomy. *Pediatr Endoscop Surg* 1994; 21-27.
  159. Saviano M., Piccoli M., Menozzi M., Gelmini R., Heydary A. Video laparoscopy in patients with pain in right iliac region. *Minerva Chir* 1998; 53: 1-2: 15-21.
  160. Slim K., Pezet D., Chpponi J. Laparoscopic or open appendectomy? Critical review of randomized controlled trials. *Dis Colon Rectum* 1998; 41: 3: 398-403.
  161. Selbst SM, Friedman MJ, Singh SB. Epidemiology and etiology of malpractice lawsuits involving children in US Emergency Departments and urgent care centers. *Pediatr Emerg Care*. 2005;21:165-169.
  162. Suttie SA; Seth S; Driver CP; Mahomed AA; Outcome after intra- and extra-corporeal laparoscopic appendectomy techniques. *Surg Endosc*. 2004; 18(7)
  163. Shalaby R; Arnos A; Desoky A; Samaha AH Laparoscopic appendectomy in children: evaluation of different techniques. *Surg Laparosc Endosc Percutan Tech*. 2001; 11(1)
  164. Sazhin VP; Klimov DE; Sazhin AB; Iurishchev VA; Alekseeva OK Laparoscopic appendectomy in acute appendicitis. *Khirurgiia (Mosk)*. 2002; (9):17-21.
  165. Samuel M; Hosie G; Holmes K ; Prospective evaluation of nonsurgical versus surgical management of appendiceal mass. *J Pediatr Surg*. 2002; 37(6).
  166. Smith, RC., Rosenfield, AT., Choe, KA., Essenmacher, KR., Verga, M., Glickman, MG., et al. Acute flank pain: comparison of non-contrast-enhanced CT and intravenous urography. *Radiology* 1995; 194: 789-794 .
  167. Siewert, B. & Raptopoulos, V. CT of the acute abdomen: findings and impact on diagnosis and treatment. *Am J Roentgenol* 1994; 163: 1317-1324 .
  168. Stapakis, JC. & Thickman, D. Diagnosis of pneumoperitoneum: abdominal CT vs upright chest

- film. *J Comput Assist Tomogr* 1992; 16: 713716 .
169. Safran, DB., Pilati, D., Folz, E., & Oller, D. Is appendiceal CT scan overused for evaluating patients with right lower quadrant pain? *Am J Emerg Med* 2001; 19: 199203 .
  170. Urban, BA. & Fishman, EK. Targeted helical CT of the acute abdomen: appendicitis, diverticulitis, and small bowel obstruction. *Semin Ultrasound CT MRI* 2000; 21: 2039 .
  171. Urban, BA. & Fishman, EK. Tailored helical CT evaluation of acute abdomen. *Radiographics* 2000; 20: 725749
  172. Valaa J.S.; Flade-Kuthe R; Kuthe A; Laparoscopic appendectomy with mini-instruments *Zentralbl Chir.* 2003; 128(2).
  173. Vegunta RK; Ali A; Wallace LJ; Switzer DM; Pearl RH Laparoscopic appendectomy in children: technically feasible and safe in all stages of acute appendicitis. *Am Surg.* 2004; 70(3)
  174. Wilson T. Laparoscopically-assisted appendectomies. *Med J Aust* 1986; 145: 551.
  175. Wagner M., Aronsky D., Tschuldi J. et al. Laparoscopic stapler appendectomy. A prospective study of 267 consecutive cases. *Surg Endoscop* 1996; 10: 9: 895-899.
  176. Waleczek H., Hegelmaier C. Standardappendektomie versus laparoskopische appendektomie. *Chir Gastroenterol* 1993; 9: 220-224.
  177. Wolfe JM, Smithline HA, Phipen S, Montano G, Garb JL, Fiallo V. Does morphine change the physical examination in patients with acute appendicitis? *Am J Emerg Med.* 2004;22:280-285.
  178. Yanik JS; Janik JE Short-stay open appendectomy. *Eur J Pediatr Surg.* 2004; 14(1)
  179. Yao C.C. Lin C.S. Yang C.C. / lapar. appendectomy; *Surg. Lapar. Endosc. Percut. Tech.—* 1999/21 (3)
  180. Zund M. Status and outcome of laparoscopic appendectomy-results of prospective study of 600 consecutive appendicitis. *The Umsch* 1997; 59: 4: 505-509.